



KATARAKT YÖNETİMİ VE GÜNCEL TEDAVİ YAKLAŞIMLARI



Dr. Gökhan ERBAKAN

KATARAKT YÖNETİMİ VE GÜNCEL TEDAVİ YAKLAŞIMLARI

Dr. Gökhan ERBAKAN¹

¹ İzmir Ekol Hastanesi,
ORCID: 0000-0002-1729-8507,
E-mail: gerbakan11@hotmail.com



Katarakt Yönetimi ve Güncel Tedavi Yaklaşımları
Dr. Gökhan ERBAKAN

Genel Yayın Yönetmeni: Berkan Balpetek
Kapak ve Sayfa Tasarımı: Duvar Design
Baskı: Mart 2025
Yayıncı Sertifika No: 49837
ISBN: 978-625-5551-66-5

© Duvar Yayınları
853 Sokak No:13 P.10 Kemeraltı-Konak/İzmir
Tel: 0 232 484 88 68

www.duvar yayinlari.com
duvarkitabevi@gmail.com

ÖNSÖZ

Katarakt, küresel olarak geri döndürülebilir körlüğün ve görme bozukluğunun önde gelen nedenidir. Kataraktan kaynaklanan körlük, düşük sosyoekonomik statüye sahip popülasyonlarda ve gelişmekte olan ülkelerde gelişmiş ülkelere göre daha yaygındır. Katarakt için tek tedavi cerrahidir. Fakoemülsifikasyon, gelişmiş ülkelerde katarakt cerrahisi için altın standarttır, buna karşın manuel küçük kesi ile yapılan katarakt cerrahisi gelişmekte olan ülkelerde sıklıkla kullanılır. Genel olarak, cerrahinin sonuçları iyidir ve endoftalmit gibi komplikasyonlar, uygun şekilde yönetilirse genellikle önlenemez veya iyi sonuçlar verebilir. İleri bir teknoloji olan Femtosecond lazer destekli katarakt cerrahisi, birkaç adımı otomatikleştirebilir; ilk veriler, bu yaklaşımın mevcut tekniklere göre hiçbir üstünlüğü olmadığını göstermektedir, ancak birçok büyük klinik çalışmanın sonuçları beklenmektedir. En büyük zorluk, uygun fiyatlı cerrahiye erişim eksikliği nedeniyle gelişmekte olan ülkelerde katarakt körlüğü olan hastaların artan 'birikimi' olmaya devam etmektedir. Bu ülkelerde ek katarakt cerrahileri eğitmeyi amaçlayan çabalar, yaşlanan nüfus demografisiyle ilişkili artan talebe ayak uyduramamaktadır. Katarakt oluşumunu önleyebilecek veya geciktirebilecek stratejilerin bulunmaması nedeniyle, çabaların ve kaynakların, hizmet alamayan bölgelerde katarakt cerrahisi hizmetlerinin etkin bir şekilde sunulmasına yönelik modeller geliştirmeye odaklanması önemlidir.

Dr. Gökhan ERBAKAN

BİYOĞRAFI

Dr Gökhan Erbakan 1971 yılında İzmir’de doğdu. İlkokulu Hakimiyet-i Milliye İlkokulunda bitirmiş, ertesini ortaokul ve lise eğitimini, ailesi gibi, Bornova Anadolu Lisesi’nde tamamlamıştır.

Ege Üniversitesi Tıp Fakültesi’ndeki tababet eğitimi sonrasında, ihtisas için Hessen Eyaleti/Almanya’da bulunan Justus Liebig Üniversitesi Giessen’den kabul almıştır. İhtisas esnasında ve sonrasındaki süreçte çok kıymetli hocalar ile çalışmalar yapma imkanı bulan Dr. Gökhan Erbakan; Retina (*Uni-Giessen*) konusunda Prof Dr Sima Pavlovic, Glokom konusunda Prof Dr Karl Georg Schmidt (Oxford & Uni-Dresden), Prof Dr Philip Jacobi (*Uni-Cologne*) ve Prof. Dr. Halil Ateş (*EÜTF*), Nöroftalmoji konusunda Prof Dr Philip Kaufmann (JL- Uni-Giessen) ve Kornea ve Refraktif Cerrahi konusunda Prof Dr Thomas Kohlen (*Goethe Uni-Frankfurt*) ve Prof.Dr. Mahmut Kaşkaloğlu (*EÜTF*), medikal estetik ve enjeksiyon tedavileri konusunda Dr Süleyman Elaltunere, Dr Berkant Oman ile çalışmıştır.

Esas mesleki ilgi alanı Refraktif Cerrahi, medikal estetik ve enjeksiyon tedavileri olan Dr Gökhan Erbakan’ın Miyop, Hipermetrop, Astigmat, Presbiyopi tedavileri için ICL, Kamra, Raindrop Phakik GİLS Ameliyatları, Multifokal, Trifokal - EDOF, Torik Göz İçi Lens İmplantasyonu, Excimer Lazer Ameliyatları (*Femtolasik, t- PRK, SILK, SMILE*), yine Keratokonus (*Çapraz Bağlama/ Crosslinking, Halka İmplantasyonu ve Keratokonus Lens Uygulamaları*) ile ilgili sayısız vaka, sertifika ve ödülleri mevcuttur.

Ayrıca edinsel ve kalıtsal retina hastalıklarında yeni nesil enjeksiyon tedavileri ve Mezenkimal kök hücre tedavilerinin ilk uygulayıcılarından

Bunun yanı sıra Alerjik Göz Hastalıkları Tedavileri, Glokomla ilgili (*oküler yüksek basınç*) lazer, şant ve fistülizan cerrahileri ilgi ve uygulama alanlarıdır. Dikişsiz Pterjium Cerrahisi ve Doku yapıştırıcı uygulamaları konusunda pek çok uygulaması mevcuttur.

Dr Gökhan Erbakan ISRS, AAO, TOD, DOG, Egean Kornea ve ESCRS Üyeliği mevcuttur ve çok sayıda ulusal ve uluslararası yayını bulunmaktadır.

Aynı zamanda Beşiktaş Kongre Üyesidir ve Gastronomi Turizmi Derneğinde yöneticidir. Evli ve bir erkek çocuk babasıdır.

İÇİNDEKİLER

ÖNSÖZ	3
BİYOĞRAFI	4
1. GİRİŞ	7
2. KATARAKT SINIFLAMASI.....	9
2.1. Yaşa bağlı katarakt	9
2.2. Çocukluk kataraktları	9
2.3. İkincil katarakt	9
2.4. Morfolojik sınıflandırma	9
3. PRİMER KATARAKT	10
3.1. Kataraktın Düzeyinin Değerlendirilmesi	10
4. SEKONDER KATARAKT.....	13
5. KATARAKTIN EPİDEMİYOLOJİSİ	15
6. KATARAKT GELİŞMESİ İÇİN RİSK FAKTÖRLERİ	16
6.1. Katarakt Tedavisinde Cerrahi Oranı.....	17
7. KATARAKTIN FİZYOLOGİSİ.....	18
7.1.1. Kristalin Biyolojisi	18
7.1.2. Kristalin Değişiklikleri	19
7.2. Katarakt Gelişimi	20
7.3. Kataraktın Moleküler Genetiği.....	21
8. TANI	23
9. KLİNİK BULGU ve BELİRTİLER.....	24
9.1. Klinik Bulgular.....	24
9.2. Fiziksel Bulgular	24
9.3. Katarakt Hastalarının Günlük Yaşamlarında Karşılaştıkları Zorluklar... ..	28
9.4. Kataraktın Önlenmesi.....	29
10. KATARAKTIN YÖNETİMİ	30
11. KATARAKTIN CERRAHİ TEDAVİSİ.....	31
11.1. Fakoemülsifikasyon.....	31
11.2. M-SICS ve Modifiye Edilmiş M-SICS.....	33
11.3. Femtosecond Lazer Destekli Katarakt Cerrahisi	33
11.4. Endoftalmitin Önlenmesi.....	34
12. REFRAKTİF HATALAR	36
12.1. Astigmatizm.....	36
12.2. Presbiyopi	36
12.3. Kompleks Kataraktlar	37
12.4. Küçük Göz Bebeği.....	37

12.5. Olgun Kataraktlar	37
12.6. Zonüler Zayıflık.....	38
13.ÇOCUKLARDA KATARAKT CERRAHİSİ	39
14.KALICI TEKNOLOJİLER	40
15.YENİ REFRAKTİF GİL TEKNOLOJİLERİ.....	41
16.YENİ ÖNLEYİCİ STRATEJİLER	43
17.ÖZET.....	44
KAYNAKLAR.....	45

1. GİRİŞ

Kristalin lens, insan gözündeki şeffaf, bikonveks bir yapıdır ve bir kameranın lensine benzer şekilde işlev görür. Katarakt, azalmış şeffaflık ve artan bulanıklık ile karakterize bir lens anormalliğidir. Katarakt, küresel olarak geri dönüşümlü görme bozukluğunun ve körlüğün önde gelen nedenidir. Durum, daha düşük sosyoekonomik statüye sahip popülasyonlarda ve gelişmekte olan ülkelerde en yaygındır.

Kristalinler, lensi ve lens yüzeylerini oluşturan ana proteinlerdir ve bunların refraktif işlevinden sorumludurlar. Kristalinlerin modifikasyonu, agregasyonu ve çökmesi, katarakt gelişiminin altında yatan ana mekanizmalardır. Şimdiye kadar, bu süreci önleyebilecek bir yöntem bulunamamıştır. Kataraktların çoğu yaşa bağlı dejenerasyondan kaynaklanır; ancak katarakt, travmaya bağlı olarak veya başka bir hastalığın sonucu olarak da gelişebilir. Katarakt çocuklarda nadiren görülür.

Kataraktın tek tedavisi, merceğin cerrahi olarak çıkarılması ve kalıcı yapay göz içi merceği (*GİL*) ile değiştirilmesidir. Başarılı katarakt cerrahisi, görmeyi ve yaşam kalitesini evrensel olarak iyileştirir. Fakoemülsifikasyon (*lens içeriğinin ultrasonik emülsifikasyonu, aynı zamanda fako olarak da bilinir*), gelişmiş dünyada katarakt cerrahisi için altın standarttır. Buna karşılık, kendiliğinden kapanan ve dikişsiz kesi ile manuel küçük kesili katarakt cerrahisi (*M SICS*), düşük ve orta gelirli ülkelerde yaygın olarak kullanılır. Hem fakoemülsifikasyon hem de M SICS mükemmel görsel sonuçlar elde eder; 2013 yılında dünya çapında 13 milyondan fazla katarakt ameliyatı gerçekleştirilmiştir.

Astigmatizma (*çoğunlukla korneanın eşit olmayan eğriliğinden kaynaklanan bulanık görme*) ve presbiyopi (*yakındaki nesnelere odaklanmada yaşa bağlı kusur*) gibi refraktif hataların eş zamanlı olarak düzeltilmesi, gözlük ihtiyacını azaltır ve artık modern katarakt cerrahisinin önemli bir hususudur.

Çeşitli risk faktörleri katarakt ameliyatını karmaşıklaştırabilir, örneğin küçük bir göz bebeğine veya ameliyat sırasında arka kapsülün yırtılmasına yol açabilir. Ancak, uygun şekilde yönetilirse, çoğu komplikasyon hala iyi görsel sonuçlarla uyumludur. Endoftalmi (*genellikle enfeksiyondan kaynaklanan göz içi boşluklarının iltihaplı bir durumu*) en ciddi görmeyi tehdit eden komplikasyondur, ancak insidansı düşüktür ve ameliyat sırasında gözün ön odasına enjekte edilen intrakameral antibiyotiklerin kullanımının artmasıyla azalabilir.

Katarakt ameliyatının başarısı ve işlevsel sonuçları, cerrahi prosedürlerdeki, eğitimdeki ve teknolojideki ilerlemelerle büyük ölçüde artırılmıştır. Femtosecond lazer destekli katarakt ameliyatı (*FLACS*) prosedürün birkaç adımını

otomatikleştirebilir. Ancak, bu teknoloji önemli ölçüde maliyet ekler ve fakoemülsifikasyona kıyasla görsel sonuçlarda veya komplikasyon oranlarında önemli farklılıklar henüz kanıtlanmamıştır. GİL teknolojisi gelişmeye devam etmektedir ve çok sayıda araştırma ve geliştirmenin odak noktasıdır. Bu yeniliklerin çoğu, hastanın gözlük takma ihtiyacını azaltmaya yöneliktir. Bu 'premium' GİL'lerin seçiminde artan hassasiyeti sağlamak için, optik interferometri kullanarak kataraktlı gözün biyometrik parametrelerini doğru bir şekilde ölçmek için yöntemler geliştirilmiştir. Bu yöntem, geleneksel olarak kullanılan ultrason biyometrisinden daha doğrudur⁵. Ayrıca, GİL gücünü hesaplamak için kullanılan formüller iyileştirilmiştir ve bu da katarakt cerrahisinin nihai refraktif sonucunun mükemmel olmasını sağlar.

Bu teknolojiler ne kadar heyecan verici olsa da en büyük zorluk gelişmekte olan ülkelerde katarakt körlüğü olan hastaların artan yaygınlığı ve '*birikmiş*' olmasıdır. Bu ülkelerde, uygun fiyatlı cerrahiye erişim eksikliği vardır ve katarakt cerrahlerini eğitmeyi amaçlayan çabalar, değişen nüfus demografisi ve yaşa bağlı katarakt oranlarının artmasıyla aynı hızda ilerlememektedir. Şu anda katarakt gelişimini önlemek veya geciktirmek için hiçbir yöntem mevcut olmadığından, yetersiz hizmet alan bölgelerde katarakt cerrahisinin etkili bir şekilde gerçekleştirilmesini garantilemek için daha fazla dikkat gösterilmesi gerekmektedir. Bu kitapta, kataraktın epidemiyolojisi, mekanizmaları, patofizyolojisi ve moleküler genetiğini ele alınmıştır. Ek olarak kataraktı önleme ve yönetiminde gelecekteki gelişmelere dair bir bakış açısı sunulmuştur.

2. KATARAKT SINIFLAMASI

2.1. Yaşa bağı katarakt

- Kataraktın en yaygın biçimidir.
- Genellikle 50 yaş üstü bireylerde gelişir.

2.2. Çocukluk kataraktları

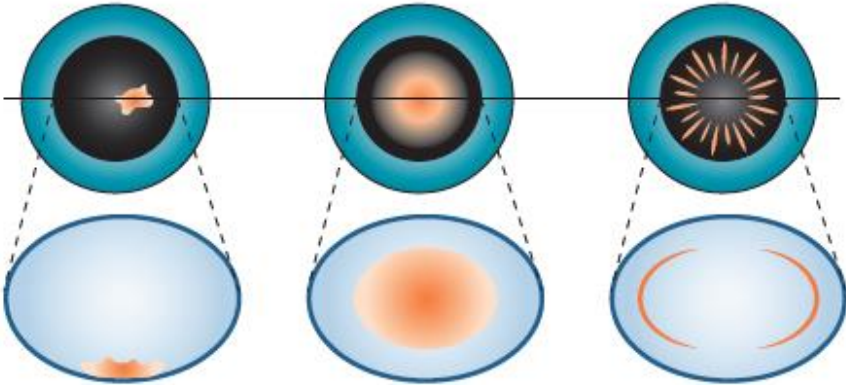
- Konjenital (Doğuştan),
- Juvenil (doğumdan sonra gelişir),
- Genellikle genetik durumlar, doğuştan gelen bozukluklar veya rahim içi enfeksiyonlar nedeniyle oluşur.

2.3. İkincil katarakt

- Göz travması veya ameliyatından sonra,
- Diğer göz hastalıklarından (örneğin glokom veya göz enfeksiyonu) kaynaklanır.
- Bazı ilaçlardan (örneğin kortikosteroidler) veya radyasyona maruz kalmaktan kaynaklanır.
- Sistemik hastalıklarla (örneğin diabetes mellitus) ilişkilidir.

2.4. Morfolojik sınıflandırma

- Sub-kapsüler katarakt
- Nükleer katarakt
- Kortikal katarakt



Şekil 1: Sub-kapsüler katarakt (solda), nükleer katarakt (ortada), kortikal katarakt (sağda)

3. PRİMER KATARAKT

- **Konjenital katarakt:** Doğuştan kataraktlar tek taraflı veya iki taraflı olabilir. Çalışmalar, doğuştan katarakt ile anne beslenmesi, enfeksiyonlar (*Rubella ve Rubeola*) ve plasenta kanaması nedeniyle oksijen eksikliği arasında yakın bir ilişki olduğunu belgelemiştir.
- **Yaşa bağlı (senil katarakt):** En yaygın katarakt türüdür.
- **Subkapsüler katarakt:** Ön subkapsüler katarakt, ön lens kapsülünün altında görülür ve lens epitelinin lifli metaplazisi ile ilişkilidir. Arka subkapsüler katarakt, arka kapsülün önünde yer alır ve eğik yarı lamba değerlendirmesinde granüler bir görünüm veya plak benzeri bir görünüme sahiptir. Arka subkapsüler kataraktlar, retroillüminasyonda siyah ve vakuollü görünür. Vakuoller, arka kapsüler opaklaşmada görülenlerle aynı olan şişmiş göçmen epitel hücreleridir. Posterior subkapsüler opaklık gözün nodal noktasında yer aldığından, görüşü derinden etkiler. Hastalar genellikle parlama, hale ve fotofobiden şikâyet ederler.
- **Nükleer sklerotik katarakt:** Nükleer skleroz genellikle yaşa bağlı bir olgudur ve değişiklikler yaşlanmaya bağlı olarak ortaya çıkar. Nükleer skleroz miyopi ile ilişkilidir ve kırılma indeksinde ikincil bir artışa yol açar ve bunun sonucunda bazı yaşlı hastalar gözlük kullanmadan tekrar okuyabilir (*yaşlıların ikinci görüşü*). Bazı gözlerde hipermetropik kayma olabilir. Nükleer sklerozda, ürokrom pigmentinin birikmesi nedeniyle sarımsı bir renk tonu vardır ve bu en iyi eğik yarı lamba aydınlatmasında görülür. Retroillüminasyon iyi bir kırmızı refleksi ortaya çıkarır, ancak yalnızca dikkatli bir değerlendirme çekirdek ve korteks alanı arasındaki ince ayrımı ortaya çıkaracaktır. İleri vakalarda çekirdek kahverengi ve nadiren siyah görünür.
- **Kortikal katarakt:** Kortikal kataraktlar ön, arka veya ekvatorial korteksi içerebilir. Kortikal opasiteler, kortikal hidrasyona yol açan lentiküler lifler arasında yarıklar ve vakuoller olarak görülür. Merceğin opaklaşması, genellikle başlangıçta inferonazal kadranda görülen tipik küneiform (*kama şeklinde*) veya radyal tel benzeri opaklığa neden olur. Parlama ve fotofobi, bu tür opaklıkta yaygın görülen fenomenlerdir.
- **Noel ağacı kataraktı:** Noel ağacı kataraktı nadirdir ve daha derin korteks ve çekirdekte çok renkli iğne benzeri bir oluşum olarak görülür.

3.1. Kataraktın Düzeyinin Değerlendirilmesi

- Olgunlaşmamış kataraktlar, lens liflerinin kısmen opak olduğu kataraktlardır.

- Olgun katarakt, lensin tamamen opak olduđu katarakttır.
- Hiper olgun katarakt, lensten sıvı sızması nedeniyle büzüşmüş ve kırışmış bir görünüm verir.
- Morgagnian katarakt, korteksin sıvılaştığı ve çekirdeğin aşağıya doğru çöktüğü hipermatür kataraktın bir çeşididir

Travmatik yaralanma genç yetişkinlerde tek taraflı kataraktın en yaygın nedenidir:

- Perforan travma,
- Künt travma: karakteristik çiçek şeklinde opaklığa neden olur.
- Elektrik şoku: kataraktın nadir bir nedenidir, yaygın süt beyazı opaklaşmaya ve bazen yıldız şeklinde subkapsüler dağılımda çok sayıda kar tanesi benzeri opaklığa neden olur.
- Ultraviyole radyasyon: yoğunsa, nadiren ön lens kapsülünün ve kataraktın gerçek eksfoliasyonuna neden olabilir.
- İyonlaştırıcı radyasyon: oküler tümör tedavisinde ve kardiyolojik müdahalelerde kullanımı posterior subkapsüler opaklıklara neden olabilir.
- Kimyasal yaralanmalar: naftalin, talyum, laktoz, galaktoz gibi.

Endokrin Hastalıklar

- **Diabetes Mellitus:** Hiperglisemi durumunda, ön bölme sulu kısmında yüksek seviyede glikoz bulunur ve bu da glikozun lense yayılmasına neden olur. Bu nedenle, glikoz sorbitole metabolize edildiğinde, sorbitol lensin içinde birikir ve bu da sekonder ozmotik aşırı hidrasyona neden olur. Hafif bir hiperglisemi durumunda, plazma glikoz seviyeleriyle ilişkili refraksiyonda bir değişikliklerle lensin kırılma indeksinde bir değişiklik olur. Sonuç olarak oluşan hiperglisemi miyopiye ve tam tersi de geçerlidir. Kortikal sıvı vakuelleri genişir ve daha sonra belirgin opaklıklara neden olur. Diyabetik katarakt, klasik olarak genç hastalarda görülen kar tanesi kortikal opaklıkları olarak tanımlanır. Birkaç gün içinde olgunlaşabilir veya kendiliğinden çözülebilir. Yaşa bağlı kataraktlar da diabetes mellitusta görülür. Nükleer opaklıklar yaygındır ve yaşa bağlı nükleer sklerozdan daha hızlı ilerleyebilir.
- **Miyotonik Distrofi:** Miyotonik distrofisi olan hastaların yaklaşık %90'ında üçüncü on yılda Noel ağacı kataraktlarına benzeyen ince, iridöz kortikal opasiteler genişir. Bunlar görsel olarak önemli kama şeklindeki kortikal ve subkapsüler opasitelere dönüşür ve genellikle beşinci on yılın sonunda yıldız benzeri bir konformasyona neden olur. Daha sonraki aşamalarda tipik kortikal kataraktlardan ayırt edilemez hale gelirler.

- **Atopik Dermatit:** Şiddetli atopik dermatiti olan hastaların yaklaşık %10'unda ikinci ila dördüncü on yılda katarakt gelişir. Bunlar genellikle her iki gözü de etkiler ve hızla olgunlaşabilir. Ayrıca karakteristik olan ön kapsülü kırıştıran kalkan benzeri yoğun ön subkapsüler plak oluşumuna neden olur. Bunlar arka subkapsüler kataraktlarla ilişkili olabilir.
- **Nörofibromatozis Tip 2:** Nörofibromatozis tip 2 hastalarında hastaların yaklaşık %60'ında katarakt görülür. Kapsüler opasiteler posterior, kapsüler, kortikal veya karışık çeşitlilikte olabilir ve erken yetişkinlikte gelişir.
- **Hipoparatiroidizm veya Kretinizm**

Sistemik Hastalıklar:

- Miyotonik distrofi,
- Atopik dermatit ve
- Nörofibromatozis tip 2 dahildir.

4. SEKONDER KATARAKT

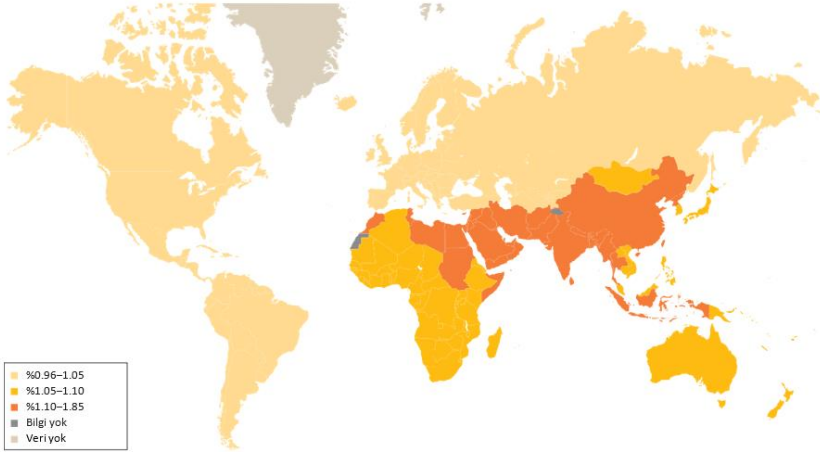
Sekonder katarakt, komplike kataraktlar birincil oküler patolojilerden kaynaklanabilir. Bunlar şunları içerir:

- **Kronik Anterior Üveit:** Bu, ikincil kataraktların en yaygın nedenidir ve görülme sıklığı, iltihabın artan süresi ve yoğunluğuyla ilişkilidir. Topikal veya sistemik olsun, steroidler ana nedensel ajanlardır. Değişiklikler, merceğin arka kutbunda polikromatik parlaklık olarak görülür. Derin iltihap devam ederse, arka ve ön opasitelere neden olabilir. Katarakt, arka sineşi varlığında daha hızlı ilerler.
- **Akut Konjestif Açı Kapanması:** Akut açı kapanması glokomu, küçük ön gri-beyaz subkapsüler veya kapsüler opasitelere, pupiller alanda glokom flecken oluşumuna neden olabilir. Bu sonuçlar, mercek epitelinin fokal enfarktlarından kaynaklanır ve önceki akut konjestif açı kapanmasının patognomonikidir.
- **Yüksek Dereceli Miyopi:** Patolojik miyopinin, miyopik refraktif hataya eklenen posterior subkapsüler lens opasiteleri ve erken başlangıçlı nükleer skleroz ile ilişkili olduğu bilinmektedir.
- **Kalıtıl Fundus Distrofileri:** Retinitis pigmentosa, Leber konjenital amorozisi, Stickler sendromu ve girat atrofisi gibi distrofiler genellikle posterior subkapsüler kataraktlarla ilişkili olarak görülür. Nadiren anterior subkapsüler opasite, posterior kapsüldeki opaklaşma nedeniyle daha erken bir çare olarak yapılan cerrahi olarak görülebilir. Katarakt ameliyatından sonra, şiddetli retinal değişikliklerin varlığında bile görme keskinliğinde iyileşme kaydedilir.
- **Travma:** Travma, genç bireylerde tek taraflı kataraktların en yaygın nedenlerinden biridir. Aşağıdakilerden kaynaklanabilir:
 - *Penetran travma - Genellikle anterior lens kapsülünde bir yırtılma ile sonuçlanır.*
 - *Künt travma rozet şeklinde veya çiçek şeklinde kataraktlara yol açar*
 - *Elektrik şoku ayrıca lensin yaygın süt beyazı opaklaşmasına ve bazen yıldız şeklinde subkapsüler dağılımda kar tanesi benzeri opaklıkların gelişmesine yol açar.*
- **Kızılötesi radyasyon:** Cam üfleyicilerde görülür, nadiren ön mercek kapsülünün gerçek eksfoliasyonuna yol açabilir.
- **Oküler tümörlü** vakalarda iyonlaştırıcı radyasyon arka subkapsüler opaklaşmaya yol açabilir. Katarakt genellikle aylar ila yıllar sonra görülür.

- ***İlaçlar:*** Topikal ve sistemik kortikosteroidler ve antikolinesteraz inhibitörleri sırasıyla hem arka hem de ön subkapsüler opaklıklara neden olabilir. Klorpromazin ön yıldız şeklinde mercek opaklığına yol açabilir.
- ***Kötü beslenme:*** antioksidan ve vitamin eksikliği olan bir diyet
- **Alkol ve Sigara Kullanımı.**

5. KATARAKTIN EPİDEMİYOLOJİSİ

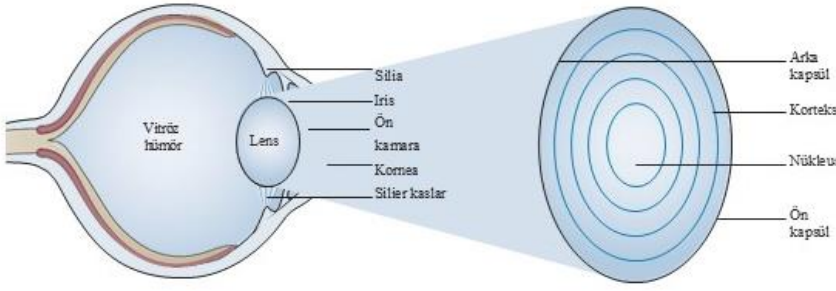
2010 Küresel Hastalık Yükü Çalışması ve diğer dünya çapındaki meta-analizlere göre, 2010 yılında dünya çapında 32.4 milyon kişide körlük (*görme keskinliği <3/60; 60/60 normal görmeyi temsil eder*) ve 191 milyon kişi görme kusurlu (*görme keskinliği <20/60 ancak $\geq 3/60$*) olarak tespit edilmiştir. Katarakt, dünya çapında körlüğün önde gelen genel nedenidir, kataraktı düzeltilmemiş refraktif kusur izler; düzeltilmemiş refraktif kusur orta ila şiddetli görme bozukluğunun önde gelen küresel nedenidir ve bunu da katarakt takip eder. Bu sıklığa dayalı sıralama 1990 ile 2010 yılları arasında değişmemiştir. Ancak bölgeye göre analiz edildiğinde körlüğün nedenlerinde büyük farklılıklar görüldü. 2010 yılında, kataraktın neden olduğu körlük yüzdesi yüksek sosyoekonomik bölgelerde $\leq 15\%$ten Güney ve Güneydoğu Asya ve Okyanusya'da >math>40\%</math>'a kadar değişmektedir. Körlükte olduğu gibi, kataraktın neden olduğu orta ila şiddetli görme bozukluğunun yüzdesi daha yüksek sosyoekonomik bölgelerde en düşük ($13-13.8\%$) ve güney ve güneydoğu Asya'da en yüksek olarak gözlenmiştir (*her ikisi de >20%*). Dünya genelinde, kadınların kataraktan kaynaklanan körlük oranı daha fazla bulunmuştur (35.5% 'e karşı 30.1%). Aynı zamanda orta ila şiddetli görme bozukluğu (20.2% 'ye karşı 15.9%) raporlanmıştır (20.9% 'a karşı 15.9%) (Şekil 2).



Şekil 2: Katarakt nedeniyle görme bozukluğunun küresel yaygınlığı. Sağlık hizmetlerine erişim eksikliği ve sınırlı finansal kaynaklar, gelişmekte olan ülkelerde kataraktlı hastalar için engelleyici faktörler haline geliyor ve bu da özellikle Güneydoğu Asya ve Afrika'da katarakt nedeniyle daha fazla körlüğe yol açıyor. Veriler, görme engelli popülasyonlarda katarakt yaygınlığını gösteriyor (Dünya Sağlık Örgütü – 2010).

6. KATARAKT GELİŞMESİ İÇİN RİSK FAKTÖRLERİ

Erişkinlerde ortaya çıkan katarakt öncelikle yaşa bağlıdır. Aslında, katarakt ile ilişkili en önemli faktör yaştır; yeterince uzun yaşayan hemen hemen herkes katarakt geliştirir. Katarakt gelişimi, diabetes mellitus gibi metabolik rahatsızlıklar tarafından hızlandırılır. Diyabetli bireylerde katarakt yaklaşık 20 yıl daha erken gelişir ve diyabeti olmayan kişilere göre görsel olarak önemli kataraktlar için çok daha genç yaşta katarakt ameliyatı olurlar. Katarakta neden olan diğer metabolik rahatsızlıklar arasında hipokalsemi, Wilson hastalığı ve miyotonik distrofi bulunur. Psödo-ekfoliasyon sendromu ve atopik dermatiti olan hastalarda katarakt insidansı artar. Takayasu arteriti (*halk arasında nabızsızlık hastalığı olarak bilinir*), tromboanjitis obliterans ve ön segment nekrozu gibi iskemik oküler rahatsızlıklar da katarakta neden olur.



Şekil 3: Yetişkin başlangıçlı kataraktın patogenezi için bir model. İnsan merceğindeki kristalinler çeşitli faktörler (ultraviyole ışık, oksidasyon ve serbest radikaller gibi) tarafından hasar görebilir veya değiştirilebilir. Bu hasar proteinlerin kısmen açılmasına yol açar. Hasarlı proteinler yeniden katlanamazsa veya merceğın şaperonları tarafından hapsedilemezse, kümeleşir ve en sonunda bir katarakt oluştururlar.

Kataraktın diğer nedenleri arasında sistemik, topikal veya inhale kortikosteroid kullanımı bulunur. Kortikosteroidler, doza ve süreye bağlı bir şekilde katarakta neden olur. Katarakt ile ilişkili diğer ilaçlar fenotiyazinler, miyotikler, amiodaron ve statinlerdir. Künt travma ve delici yaralanmaların yanı sıra iyonlaştırıcı radyasyon, kızılötesi radyasyon (*cam üfleycilerin sıklıkla maruz kaldığı*) ve mikrodalga radyasyon da katarakta neden olabilir. Alkali yanıklar asit yaralanmalarından daha fazla katarakta neden olur²³. Katarakta neden olan oküler durumlar üveit, retinitis pigmentosa, esansiyel iris atrofi, kronik

hipotoni, mutlak glokom ve yüksek miyopidir. Katarakt ayrıca göz içi cerrahlere (*glokom filtrasyon cerrahisi ve vitrektomi*) sekonder olarak da ortaya çıkar. Ayrıca, epidemiyolojik çalışmalar daha düşük sosyoekonomik statünün, daha düşük eğitim düzeyinin ve daha kötü genel beslenmenin yaşa bağlı kataraktların artan yaygınlığı ile ilişkili olduğunu göstermiştir. Güneş ışığına ve ultraviyole B (*UVB*) radyasyonuna maruz kalma katarakt gelişimini hızlandırır. Alkol tüketimi ve sigara kullanımı da diğer bir risk faktörü olarak sayılmaktadır. Doğuştan veya juvenil kataraktlar yaşa bağlı kataraktlarla karşılaştırıldığında nadirdir. İdiyopatik, kalıtsal olabilir (*otozomal dominant, resesif veya X'e bağlı*), kızamıkçık, suçiçeği, toksoplazmoz veya herpes simpleks gibi intrauterin enfeksiyonlardan kaynaklanabilir veya çeşitli sistemik bozukluklarla (*galaktozemi gibi*) veya genetik sendromlarla (*trizomi 21 gibi*) ilişkili olabilir.

6.1. Katarakt Tedavisinde Cerrahi Oranı

Katarakt cerrahisi, Kuzey Amerika, Batı Avrupa ve Japonya gibi gelişmiş bölgelerde daha sık gerçekleştirilmekte olup, Sahra Altı Afrika gibi gelişmekte olan bölgelerde 1 milyon kişi başına ≤ 500 ameliyata kıyasla 4.000-6.000 ameliyat yapılmaktadır. Bu eğilimlerin istisnaları arasında yüksek cerrahi oranlarına sahip Hindistan ve gayri safi milli hasılasına göre daha az cerrahiye sahip Çin bulunmaktadır.

Katarakt cerrahisinden sonra (*GİL implantasyonu ile veya implantasyonsuz*) oluşan sekonder katarakt, cerrahiden sonra görme bozukluğunun en yaygın nedenlerinden biridir. Bu durum, kalan lens kapsülünün bulanıklaşmasından kaynaklanır, ancak YAG (*itriyum alüminyum garnet*) lazer kapsülotomi ile kolayca tedavi edilebilir.

7. KATARAKTIN FİZYOPATOLOJİSİ

İnsan kristal merceği, şeffaf, izole edilmiş proteinlerden oluşan kapsüllenmiş bir kesedir. Mercek (*lens*) proteinlerinin düzenlenmesindeki değişiklikler ve karakterlerindeki değişimler ilk olarak merceğin sertliğinin artmasına ve sonunda şeffaflığın kaybolmasına neden olur³⁰. İlk süreç presbiyopiye neden olur - doğal odaklanma yeteneğinin kaybı (*akomodasyon*). İkinci süreç katarakta yol açar.

7.1. Lens Proteinlerindeki Değişiklikler

7.1.1. Kristalin Biyolojisi

Lens, arteriel veya venöz kan dolaşımından yoksun ve nispeten düşük hücrel metabolizma seviyeleri gösteren benzersiz bir organdır. Uzamış lens lifi hücreleri çekirdek, mitokondri ve ribozom gibi organellerden yoksundur ve yüksek konsantrasyonda lens kristalinleri adlı ayırt edici proteinlerle doludur. Kristalinler şeffaftır ve yüksek bir kırılma indeksine sahiptir. Lens proteinleri değiştirilmez veya bozulmaz ve merceğin sürekli şeffaflığı, kristalinlerin doğal yapılarını ve insan ömrü boyunca çözünürlüklerini korumasına bağlıdır. Doğal kıvrımlarının kaybı, kristalinleri yüksek moleküler ağırlıklı komplekslere toplanmaya eğilimli hale getirir ve bu da katarakta neden olur. Juvenil katarakta toplanma genellikle lens proteinlerini kodlayan genlerdeki mutasyonlardan kaynaklanır.

Lens lifi hücreleri, β - ve γ kristalinleri olmak üzere iki protein ailesiyle doludur; α kristalinler, protein agregasyonunu baskılayan şaperonlardır. 200 mg/ml konsantrasyonlarında, kristalinler lensin toplam hücrel proteinlerinin yaklaşık %90'ını oluşturur. β - ve γ kristalin aileleri, amino asit dizisi ve konformasyon açısından çoğaltılmış alanlar sergiler. Her alan, çift β tabaka katlaması sergiler, aynı zamanda γ ailesinin yakından ilişkili üyeleri olan γ C-, γ D- ve γ S kristalinler, kararlı monomerlerdir. β A- ve β B kristalinini de içeren β kristalin ailesi proteinleri, γ ailesi üyelerine ve birbirlerine homologtur, ancak oligomerler oluştururlar. Alfa (α) kristalin şaperonları, birçok α A ve α B alt biriminin futbol topu benzeri bir kompleksini oluşturur³⁵. Yakından ilişkili ancak hafifçe farklı proteinlerin ifadesinin, lens içindeki yoğun kristalin proteinlerin kristalleşmesini engellemek için bir mekanizma sağladığı düşünülmektedir.

7.1.2. Kristalin Değişiklikleri

Kataraktlı bir lens içinde, kristalinler yüksek molekül ağırlıklı agregatlar veya polimerler halinde sıkı bir şekilde ilişkilidir ve bu komplekslerin oluşumu ışık saçılması ve opaklıktaki değişikliklerden sorumludur. Kristalin agregatlar, sodyum dodeasil sülfat (*SDS*), üre veya guanidinyum hidroklorür gibi çözünme için güçlü denatüranlara ihtiyaç duyar ve sonuç olarak kristalin polipeptit zincirlerinin agregat halindeki konformasyonu hakkında çok az şey bilinmektedir. Kataraktlı materyalin bir kısmı çözünmezdir ve muhtemelen kovalent olarak bağlı protein zincirlerini temsil eder.

Kütle spektrometrisindeki gelişmeler, katarakttaki agregatlı protein zincirlerindeki amino asit modifikasyonlarının karakterizasyonunu sağlamıştır. Deamidasyon, oksidasyon, glikasyon ve kesme dahil olmak üzere kovalent modifikasyonlar yaygındır. Kristalin deamidasyonu özellikle yaygındır. Bu, glutamin kalıntılarının glutamata dönüşürülmesinden proteine negatif bir yük getirir. Benzer bir reaksiyonda, asparaginin deamidasyonu aspartatlar verir. Deamidasyon, β A3 ve β B1 kristalinlerinin termodinamik kararlılığını düşürerek, vahşi tip proteinlere kıyasla daha fazla kümeleşme eğilimine yol açar. Benzer şekilde, etkileşimli alanlardaki glutaminlerin deamidasyonu insan γ D-kristalinini dengesizleştirir.

Bazı amino asitler, sistein, metiyonin ve triptofan dahil olmak üzere oksidasyona karşı özellikle hassastır ve bu kalıntıların oksidasyonu, kataraktan kurtarılan protein zincirlerinde çok sayıda bölgede tanımlanmıştır. Yaşa bağlı kataraktlarda, sisteinler bazı pozisyonlarda diğerlerine göre oksidasyona daha duyarlıdır. Triptofanın oksidasyonu indol halkasını açar ve aromatikliği azaltır, bunun da doğal konformasyonu dengesizleştirmesi beklenir. Gerçekten de triptofanların oksidasyonu kataraktlı merceklerde birkaç noktada artar. γ kristalinlerinin dört korunan triptofanı proteinin hidrofobik çekirdeğine gömülüdür; daha az aromatik yan zincirlerine oksidasyonları doğal konformasyonu dengesizleştirir.

Kataraktlı lensten gelen kümelenmiş protein fraksiyonları ayrıca kesilmiş kristalin polipeptit zincirleri ve peptit segmentleri içerir. Kesilmeler önemli protein dengesizliğine ve kümeleşme eğiliminin artmasına neden olabilir. Kataraktlı lensten izole edilen peptitler ayrıca α -kristalinin şaperon işlevini engeller.

Kristalin agregatlarının konformasyonu bilinmediği için, agregatların tekrarlayan protein etkileşimlerinin ürünü olmadığı sıklıkla varsayılmıştır. Ancak, etkileşimler muhtemelen spesifik ve tekrarlayıcıdır — örneğin, alan takası veya halka ve tabaka eklemeleri. Amiloid fibriller agregatlanmış proteinin büyük kısmını temsil etmese de bu formun bir rolü olduğu göz ardı edilemez.

Katarakt agregatlarındaki polipeptit zincir konformasyonlarını ve temaslarını belirlemek için daha fazla yapısal çalışmaya ihtiyaç vardır.

Katarakttaki agregatlar ile diğer protein birikimi hastalıklarındaki agregatlar arasındaki önemli bir fark, açıkça tanımlanmış mikroskobik morfolojinin olmamasıdır. Agregatlara ve ışık saçılmasına yol açan lensin oksidatif hasarı olan bir hayvan modelinde pürüzlü görünümlü dokulu sitoplazma bildirilmiş olsa da bu bulgu Alzheimer, Parkinson ve Huntington hastalığı gibi hastalıklarda gözlemlenen hücre içi agregatlarla uyuşmamaktadır. Benzer şekilde, oksidatif stresi artmış bir sıçan suşundan alınan kataraktlı merceklerin elektron mikroskobu, oldukça dokulu küresel ve fibriler desenler ortaya koydu.

Fizyolojik koşullar altında ve doğal hallerinde, kristalinler oldukça çözünürdür ve kümeleşmezler. Bu γ - ve β kristalinler, tamamen denatüre edilmiş halden *in vitro* olarak yeniden katlanabilir. Lens çekirdeğindeki başlıca γ kristalinlerden biri olan insan γ D kristalinini için, *in vitro* yeniden katlama ile rekabet eden kümeleşme sistematik olarak incelenmiştir. Yeniden katlama sırasında, γ D kristalinini, doğal benzeri bir karboksi terminal alanı ve eksik katlanmış bir amino terminal alanı ile kısmen katlanmış bir öncü olarak bulunur. C terminal alanı, kümeleşmeye en yatkın bölgeleri içerir. Beklendiği gibi, bu kümeleşme reaksiyonları α -kristalin ile inkübasyonla etkili bir şekilde bastırılır. β A3 kristalin, β B1 kristalin tarafından bastırılabilen ilgili bir *in vitro* agregasyon reaksiyonu sergiler.

7.2. Katarakt Gelişimi

Agregalardaki zincir konformasyonu henüz belirlenememiş olsa da moleküler dinamik hesaplamaları kısmen açılmış kristalin zincirleri arasında alan takası etkileşimlerini önermektedir. γ - ve β kristalinleri iki homolog alana sahip olduğundan, alan takası büyük bir polimerik yapıya yayılabilir. Alfa kristalin mevcut olduğunda agregasyon bastırılır, ancak bu işlev yaşlı yetişkinlerde kaybolabilir. Yaşa bağlı katarakta, kristalin stabilitesi kaybolur ve bu da proteinlerin kısmen veya tamamen açılmasına yatkın hale getirir. Kristalin lokusunda vahşi tip alelleri olan yetişkinlerde, protein hasarının UV radyasyonu, ağır metaller ve lens toksinleri gibi dış etkenlerden kaynaklandığı varsayılmaktadır⁵¹. Bildirilen hasarların çoğunun oksidatif doğası göz önüne alındığında, kristalinler muhtemelen doğrudan etkilenmektedir, ancak lens içindeki redoks ve iyonik ortamları koruyan metabolik sistemler de dahil olabilir⁵². Yukarıda tartışıldığı gibi, UV radyasyonu katarakt oluşumuyla ilişkilidir. UV radyasyonunun çoğu kornea tarafından emilir, ancak UVA ve UVB radyasyonunun en uzun dalga boyları lens tarafından emilir ve bunun lens proteinlerine *in vitro* ve hayvan modellerinde zarar verdiği gösterilmiştir. 3-

hidroksikinüenin gibi UV filtreleri lens proteinlerini koruyabilir ve kristalinler emilen enerjiyi etkili bir şekilde dağıtabilir. Hayvan çalışmalarında, UV radyasyonu lens üzerinde suda çözünen proteinlerin kaybı, disülfür bağlarının oluşumu ve sitoskeleton ve zarların değişimi dahil olmak üzere bir dizi zararlı etkiden sorumludur.

Kalıtsal katarakta, bir dizi kristalin mutasyonu, mutant alt birimlerin önemli bir dengesizliği olmadan değişmiş çözünürlük ve kristalleşme eğilimi ile ilişkilidir. Ancak, kalıtsal katarakta, agregatlar yalnızca mutant kristalin değil, aynı zamanda vahşi tip protein de içerir.

7.3. Kataraktın Moleküler Genetiği

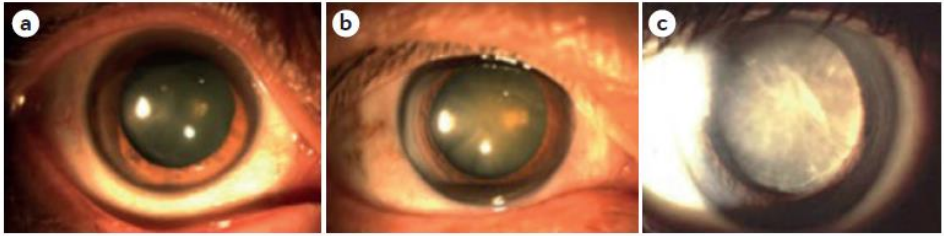
Hem doğuştan hem de yaşa bağlı katarakt gelişiminde kalıtsal faktörler rol oynayabilir. Doğuştan katarakt çoğunlukla Mendelian otozomal dominant, otozomal resesif ve X bağlantılı kalıtım modellerini takip eder ve 50'den fazla gen tanımlanmıştır. Doğuştan kataraktların yaklaşık yarısı kristalin genlerindeki mutasyonlardan ve yaklaşık %15'i konneksin mutasyonlarından kaynaklanır. FOXE3, PITX3 (*hipofiz homeobox 3*), HSF4, MAF (*transkripsiyon faktörü MAF*), PAX6 ve NHS (*Nance-Horan sendromu proteini*) dahil olmak üzere transkripsiyon faktörlerini kodlayan genlerdeki mutasyonlar da katarakta neden olabilir. Tanımlanan genlerin çeşitliliği, katarakt kalıtımında görülen heterojen mekanizmaları ve fenotipik varyasyonları yansıtır.

Özellikle, en az iki konjenital katarakt geni, HSF4 ve EPHA2 (*efrin tip A reseptörü 2'yi kodlayan*), çevresel faktörlerle etkileşimler yoluyla yaşa bağlı katarakt gelişimine de katkıda bulunur. Katarakt alt tipleri arasında genotiple farklılıklar vardır: örneğin, SOD1'deki (*süperoksit dismutaz-1*) iki mutasyona uğramış alelin sıklığı, kortikal kataraktı olan hastalar ile nükleer veya posterior subkapsüler kataraktı olan hastalar arasında farklılık gösterir. OGG1'deki (*N glikozilaz/DNA liyaz*) mutasyon sıklığında da benzer farklılıklar bulunmuştur. GSTM1 (*glutasyon S transferaz mu-1*) mutasyonları kortikal yaşa bağlı katarakt riskini artırır. Çin'de yapılan bir çalışmada, WRN'deki (*Werner sendromu ATP-bağımlı helikaz*) bir tek nükleotid polimorfizminin genel olarak yaşa bağlı katarakt ile, bir diğerrinin ise özellikle kortikal katarakt ile ve bir BLM (*Bloom sendromu proteini*) polimorfizminin nükleer katarakt ile ilişkili olduğu bulundu. Kalıtsal kataraktın genetik tanısı son teknolojik gelişmelerle giderek daha güvenilir hale geldi. Yeni nesil dizileme, 36 hastanın 27'sinde (%75) katarakta neden olan gen varyantlarını tanımladı. 18 Çinli ailenin ekzom dizilemesinde, bunlardan 12'si (%67.6) 34 gende katarakt mutasyonu gösterdi. Genom çapında ilişki çalışmalarının yakın zamanda yapılan bir meta-analizi, KCNAB1'deki (*voltaj kapılı potasyum kanalı alt birimi beta 1*) ve CRYAA'daki (*α A kristalin*)

polimorfizmlerin Asyalılarda yaşa baęlı nkleer katarakt ile iliřkisini doęruladı. Yeni teknolojiler katarakt genlerinin ayrıntılı haritalanmasını saęlayacak ve gen fonksiyonlarının karakterizasyonu kataraktogenezisin tam olarak anlařılmasını saęlayacak ve nlemeye yardımcı olacak genetik belirtelerin tanımlanmasına olanak tanıyacaktır.

8. TANI

Katarakt gözün klinik değerlendirmesi sırasında görülebilir. Hastalar görme bozukluğu ve diğer semptomlar ve cerrahi planı veya görsel sonucu etkileyebilecek eşlik eden göz hastalıkları açısından değerlendirilir. Görme bozukluğu, hastaların algısına göre veya görme keskinliği ölçümleriyle öznel olarak değerlendirilebilir. Görme keskinlikleri hem uzak hem de yakın mesafeler için kaydedilir. Göz içi basıncının, lakrimal aparatın, orbitadaki göz hizalanmasının, hareketliliğin ve pupil fonksiyonunun değerlendirilmesi, cerrahi planlamak ve hastanın görme fonksiyonunun prognozunu sağlamak için faydalıdır. Göz kapaklarını, kirpikleri, korneayı, ön odayı, pupil dilatasyonunu ve kataraktın sertliğini incelemek için yarıık lamba biyomikroskopisi yapılır. Genişlemiş bir pupilla aracılığıyla yapılan detaylı fundus muayenesi, lensin, makulanın, periferik retinanın, optik sinirin ve vitreus mizahının durumunu değerlendirebilir.



Şekil 4: Kataraktın klinik görünümü. (a) Hafif katarakt, lensin hafif bulanıklaşması şeklinde görülür. (b) Orta şiddette kataraktlar daha belirgin bulanıklığa neden olur. (c) Olgun kataraktlar lensin tamamen opaklaşmasına yol açar; görüntüde beyaz olgun bir katarakt görülmektedir.

+10 diyoptriye ayarlanmış direkt oftalmoskop lensi kullanılarak, 60 cm mesafeden kırmızı fundal refleksin (*retinadan gelen ışığın kırmızımıstı-turuncu yansımaları*) incelenmesi, optik sapmalara neden olan alanları artıracak ve böylece katarakt teşhisine yardımcı olacaktır. Örneğin, kontrast duyarlılığı, parlama engeli ve görsel sapmalar için oküler dalga cephesi testi gibi tamamlayıcı testler, görsel semptomların nedenini ve şiddet seviyesini belirlemeye yardımcı olabilir. Potansiyel keskinlik ölçer, lazer interferometre veya taramalı lazer oftalmoskop kullanılarak yapılan testler, merceğin nispeten berrak bölgelerinden retinaya bir görüntü yansıtır ve katarakt ameliyatından sonraki görme keskinliğini tahmin etmeye çalışır. Gerekirse, renk görüşü veya görme alanı ölçümü, optik koherens tomografisi, floresan anjiyografisi ve B tarama ultrasonografisi dahil olmak üzere diğer yardımcı testler yapılır.

9. KLİNİK BULGU ve BELİRTİLER

9.1. Klinik Bulgular

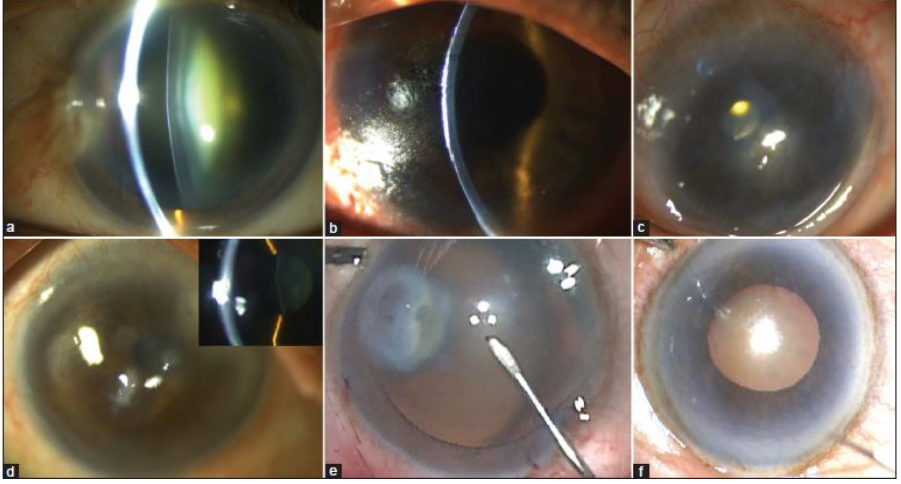
Hastada aşağıdaki semptomlardan biri görülebilir:

- *Görmede azalma veya bulanıklık*: kademeli ve ağrısız; tek taraflı veya iki taraflı, etkilenen göze bağlı olarak gözlük olmadan ve olgun aşamalarda bile gözlük takarak.
- *Diplopi veya poliopi*: çoğunlukla tek gözlü ancak iki gözlü de olabilir - bu, opaklıklar arasındaki açık alanlardan geçen çoklu kırılmalardan kaynaklanır.
- *Işığın etrafında renkli haleler*: Gökkuşuğu haleleri, muhtemelen lens liflerinin katmanları arasında su damlalarının toplanması ve ışığı yedi renge bölen bir prizma görevi görmesi nedeniyle görülür.
- *Parlamaya karşı hassasiyet*: özellikle otomobil farları ve güneş ışığı rahatsız eder.
- *Refraktif gözlük değiştirme sıklığının artması*: katarakt olgunlaştıkça, kişi refraksiyon için göz doktorunu daha sık ziyaret edebilir.
- *Renk görüşünde bozulma*: nesnelerin solması veya sararması görülür.

9.2. Fiziksel Bulgular

Aşağıdaki bulgular, ilgili lens kısmına bağlı olarak kapsamlı bir oftalmik muayene sırasında fark edilebilir:

Görme Keskinliğinde etkilenen göze bağlı olarak tek taraflı veya iki taraflı olarak azalma.



Şekil 5: Çeşitli oküler yüzey bozukluklarının klinik görüntülerini göstermektedir: Kataraktlı pterijyumun yarık lamba görüntüsü (a); katarakt ameliyatı sonrası oküler skatrisyel pemfigoidin yarık lamba görüntüsü (b); katarakt ameliyatı sonrası yaygın aydınlatmada Stevens-Johnson sendromunun yarık lamba görüntüsü (c); kataraktlı lensli Salzmann nodüler dejenerasyonunun (ekte) yaygın yarık lamba görüntüsü (d); kimyasal yaralanma sekelleri olan bir vakada katarakt ameliyatının intraoperatif görüntüsü (e); kataraktlı kuru göz hastalığı nedeniyle zayıf oküler yüzeye sahip bir gözün klinik fotoğrafı (f)

Kortikal Katarakt

- Çoğunlukla periferde bulunan berrak lens maddesi alanlarıyla kama şeklinde opaklık (*başlangıç korteks kataraktı*),
- İyi gelişmiş kama şeklinde opaklık (*ilerleyen korteks kataraktı*),
- Grimsi lens, berrak korteks ve iris gölgesiyle ileri opaklık (*olgunlaşmamış korteks kataraktı*),
- Sıvı birikmesi nedeniyle ön bölmeyi sığlaştıran şişkin lensle birlikte olgunlaşmamış aşama bulguları (*şişkin korteks kataraktı*),
- İris gölgesinin olmadığı tüm opak korteks (*olgun korteks kataraktı*),
- İris gölgesi olmadan korteksin sıvılaşması ve sığ ön bölme nedeniyle altta lens çekirdeği bulunan sütlü sıvı kesesi (*hipermatür korteks kataraktı*).

Nükleer Katarakt

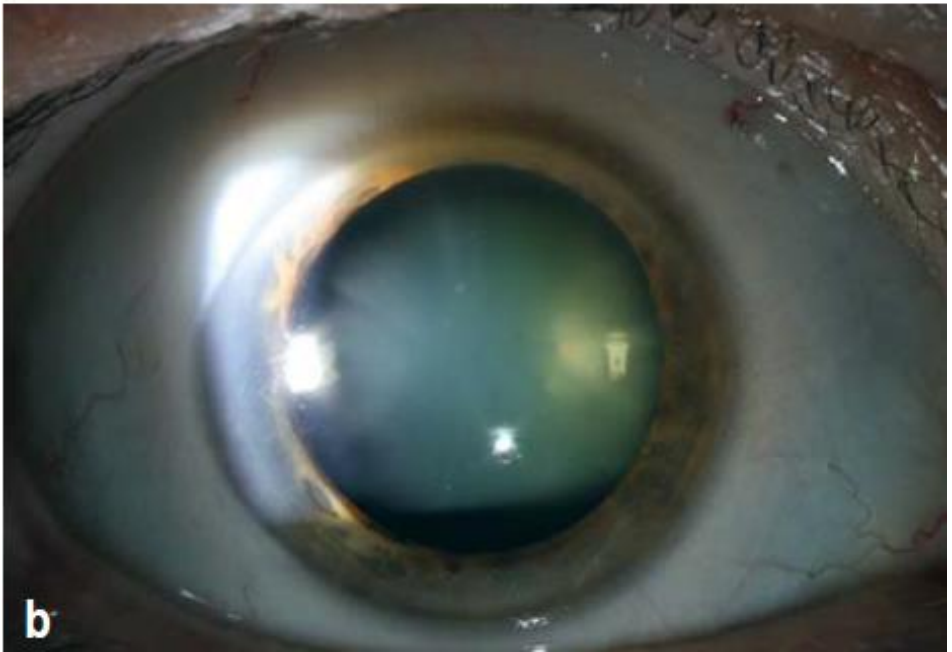
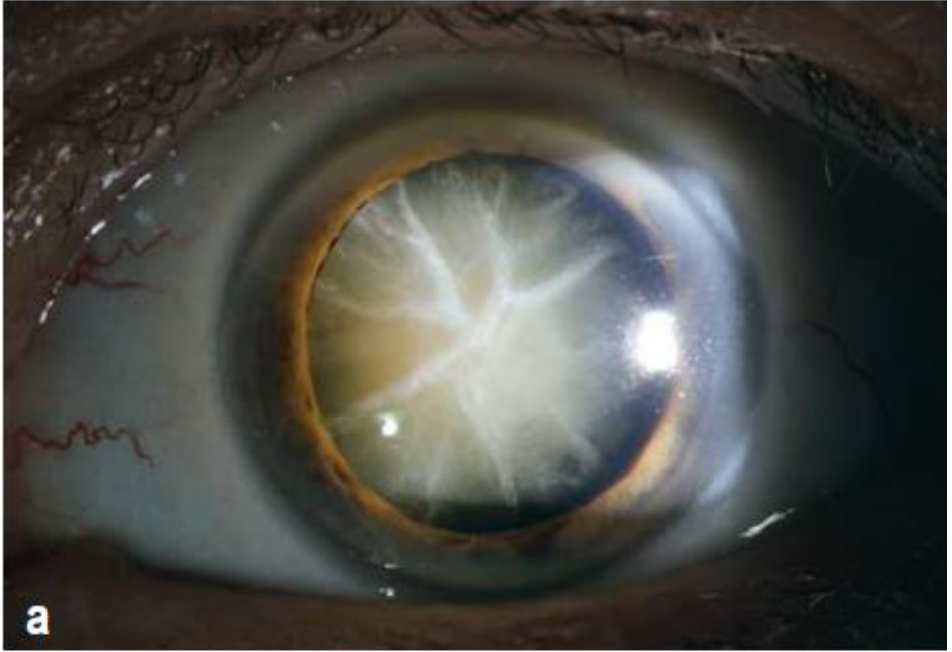
- İris gölgesi olan koyu kahverengi veya siyah lens,
- Kırmızı bir parlılıya karşı merkezdeki koyu opaklık nedeniyle fundus görünümü yok,
- Dördüncü Purkinje yok.

Sistemik Hastalıklar

- Diabetes mellitus: klasik kar tanesi kortikal opasiteleri,
- Miyotonik distrofi: daha sonra konformasyonda yıldız benzeri kama şeklindeki kortikal ve subkapsüler opasitelere dönüşen Noel ağacı kortikal kataraktı,
- Atopik dermatit: karakteristik kalkan benzeri yoğun ön subkapsüler plaklar,
- Nörofibromatozis tip 2: karışık opasiteler; subkapsüler, kapsüler veya kortikal olabilir.

Görme keskinliği (*GK*), tıbbi veya cerrahi bir tedavinin görsel ilerlemesini izlemek için oftalmolojide değerlendirilen ana parametredir. "*Görme keskinliği*" terimi, insan gözünün belirli bir mesafedeki bir nesnenin en küçük ayrıntılarını tespit etme ve algılama yeteneğini ifade eder. Normal görme keskinliği, gözün diyoptrik medyasının şeffaflığına, herhangi bir refraktif kusurun düzeltilmesine ve makula ve optik yolların bütünlüğüne bağlıdır. Ancak, görme keskinliğinin yalnızca görmenin genel işleyişi hakkında ham veri sağladığı, aslında bir hastanın görsel aygıtını karmaşık ve dinamik bir sosyo-kültürel ortamda kullanma yeteneğini dikkate almadığı artık iyi bilinmektedir. Snellen tablolarıyla yapılan görme keskinliği testi yüksek kontrastlı bir testtir: beyaz bir arka plandaki siyah harfleri tanımak, düşük kontrast duyarlılığına sahip bir hastanın bile 20/20'ye ulaşmasını sağlar. Ayrıca, şiddetli periferik görme alanı eksikliği olan hastalarda yüksek görme keskinliği bulunabilir: Snellen tablosunu kullanarak yüksek performans göstermesine rağmen, görme alanı kusuru olan bir hasta dış dünyayla ilişki kurmakta zorluk çekebilir ve potansiyel olarak çok sayıda günlük aktivitede sınırlı kalabilir, bu da yaşam kalitesinin düşmesi ve zayıf sosyal ve mesleki işlevsellik anlamına gelir.

Katarakt hastası söz konusu olduğunda, görme keskinliği cerrahi endikasyonları ele almak için kullanılır. Örneğin Avrupa'da, bir veya iki gözünde görme keskinliği 6/12 veya daha az olan hastalara ameliyat olmaları tavsiye edilir. Ancak, bu tavsiyenin net sınırları vardır: *Görme keskinliği korunmuş ancak posterior subkapsüler kataraktan etkilenen bir hasta, trafik ışıklarını gördüğünde rahatsız edici gece parlaması yaşayabilir, bu nedenle gece sürücüsü için, yüksek GK'ya sahip olsa bile, subkapsüler katarakt işlevselliğini ciddi şekilde sınırlayabilir ve hızlandırılmış cerrahiyi hak edebilir.* Ulusal Sağlık ve Bakım Mükemmelliği Enstitüsü'nün katarakt yönetimine ilişkin kılavuzları, katarakt ameliyatı için bir gösterge olarak görme keskinliğinin değerlendirilmesinin, günlük yaşam aktivitelerini sınırlayabilecek ve dolayısıyla müdahale gerektirebilecek diğer görme bozukluklarını tanımada başarısız olduğunu ortaya koymuştur.



Şekil 6: *Slit-lamp muayenesinde lens bulguları a) Sol lensin ileri derecede opaklaşması; b) Sağ lensin başlangıç seviyesinde opaklaşması.*

9.3. Katarakt Hastalarının Günlük Yaşamlarında Karşılaştıkları Zorluklar

Katarakt, özellikle yaşlı hastalarda ortaya çıkarabileceği ölüm, sakatlık ve hastaneye yatış dahil olmak üzere olumsuz olayların artmış riskiyle ilişkilidir. Düşmeler, kafa travması, sakatlık ve ölüm riskiyle ilişkilidir.

Aslında, katarakt ve meydana gelen travmalar yaşlanmayla ilişkilidir ve sıklıkla birlikte bulunur. Demografik faktörlerden kaynaklanan paralelliğin ötesinde, görme bozukluğu ile ortaya çıkan fiziksel kırılma arasında, birlikte bulunan hastalıklardan ve olası karıştırıcı faktörlerden bağımsız olarak bir ilişki belirlenmiştir. Öte yandan, kesitsel çalışmalarda katarakt ile fiziksel kırılma arasında, görme bozukluğundan bağımsız olarak da belirli bir ilişki tespit edilmiştir, bu da lens ve iskelet kası protein yapılarını içeren benzer yaşa bağlı biyokimyasal değişiklikleri içeren ortak biyolojik mekanizmaları önermektedir.

Birkaç gözlemsel ve bazı randomize çalışmalar katarakt ameliyatı ile düşme riski arasındaki ilişkiyi incelemiştir. Normal yaşlanmaya, görme keskinliğinde azalma, kontrast duyarlılığında azalma, derinlik algısında azalma, görme alanı daralması ve uzun süreli parlama iyileşmesi dahil olmak üzere düşme riskiyle ilişkili görsel işlev bozuklukları eşlik eder. Benzer şekilde, yaşa bağlı birkaç belirli göz hastalığının tekrarlayan düşme olaylarıyla iyi bilinen bir ilişkisi vardır; katarakt, daha önce tartışıldığı gibi hem en yaygın olanıdır hem de en kolay tedavi edilebilenlerden biridir, en azından ekonomik olarak istikrarlı ülkelerde.

Görme, yalnızca yerdeki tökezleme tehlikelerinin tespitine değil, aynı zamanda serebellar düzeyde modüle edilen görsel-duyusal girdiler aracılığıyla hastanın duruşuna ve dengesine de katkıda bulunur; burada bunlar proprioseptif bir sinyalle bütünleştirilir. İyi görme, yüksek fiziksel aktivite seviyeleriyle de ilişkilidir ve bu da kas-iskelet sistemi üzerindeki fiziksel egzersizin biyomekanik faydaları yoluyla sağlık üzerindeki kolaylaştırıcı etkisini ve bunun daha düşük düşme riskiyle sonuçlandığını göstermektedir. Bu verilerle tutarlı olarak, büyük bir çokuluslu çalışma, görme bozukluğunun şiddeti ile sarkopeni (*yaşlılıkta kas kütlesi kaybı*) arasında kademeli bir ilişki gözlemlemiştir.

Çoğu literatür, birinci göz katarakt ameliyatının yaşlı insanlarda düşme riskini azalttığını göstermektedir, ancak ikinci göz katarakt ameliyatının etkisi daha az açıktır. Bazı çalışmalar, katarakt ekstraksiyonundan sonra düşme riskinin üçte bir oranında azaltılabileceğini (*ameliyat öncesi döneme kıyasla*) gösterilmiştir. Bu, stereopsis ile düşme riski arasındaki ilişkiyi gösteren verilerle tutarlıdır; bu, görme keskinliği için gözlemlenenen bile daha önemlidir; dolayısıyla, bilateral ameliyatla elde edilebilen iyi binoküler görüşün, düşme riskini en aza indirmek için gerekli olabileceğini düşündürmektedir. Genel olarak, alıntılanan veriler, kataraktın, muhtemelen görme bozukluğunun ötesinde, motor bozukluğu ve

düşme riski artışının bir belirteci olduğunu ve önemli bir risk azaltımı elde etmek için muhtemelen bilateral bir düzeltmenin gerekli olduğunu, monolateral ameliyat geçiren hastaların ise düşme riskinde paradoksal bir artış gösterebileceğini göstermektedir.

Depresyon yaşlılıkta yaygındır ve tipik olarak kronik hastalık ve multi-morbidite, psikososyal sıkıntı, bilişsel bozukluk ve engellilikle ilişkilidir. Birkaç çalışma yaşlılıkta depresyon ile katarakt dahil görme bozuklukları arasında bir ilişki olduğunu göstermiştir. Düşük görme ile depresyon arasındaki ilişki, okuma gibi günlük aktivitelerde azalma, özerklik kaybı, zor sosyal etkileşim ve öz saygı kaybı ile açıklanabilir. Son zamanlarda birkaç çalışma görme bozukluğu ile bilişsel gerileme riski arasındaki ilişkiyi incelemiştir. Yakın zamanda düşük görme ile bilişsel bozulma ve bunama insidansında artış riski arasında bir ilişki gözlemlenmiştir. Katarakt ameliyatı ile ilgili olarak, bazı çalışmalar bunun depresif semptomları ve kaygıyı iyileştirebileceğini ve bilişsel bozulma riskini azaltabileceğini öne sürmektedir. Dikkat çekici bir şekilde, fakoemülsifikasyondan sonra görme keskinliğindeki iyileşme ve depresif semptomlarda azalma arasında bir ilişki gözlemlenmektedir, bu da bu özel sonuç için başarılı bir ameliyatın önemini vurgulamaktadır.

Katarakt ameliyatı ile bilişsel bozulma riski arasındaki ilişkiye ilişkin veriler yıllar içinde daha az tutarlı olmuştur, çünkü eski çalışmalar nöropsikolojik işlevler üzerinde önemli bir etki bildirmemiştir, daha yeni çalışmalar ise bilişsel bozulma ve bunama riski üzerinde koruyucu bir ilişki göstermiştir.

9.4. Kataraktın Önlenmesi

Yukarıda belirtildiği gibi, yaşa bağlı katarakt çok faktörlü bir hastalıktır ve genetik ve çevresel faktörler katarakt gelişimine katkıda bulunur, buna beslenme de dahildir. Epidemiyolojik araştırmalar, yüksek düzeyde C vitamini, lutein, zeaksantin, B vitaminleri, omega 3 yağ asitleri ve multivitamin içeren diyetlere uyulması ve basit karbonhidratların sık ve büyük miktarlarda alımından kaçınılmasıyla katarakt riskinin azaltılabileceğini ileri sürmektedir. Yaşa Bağlı Göz Hastalığı Çalışmasında, multivitamin takviyesi alımı katarakt gelişimine karşı orta düzeyde koruyucu olmuştur. Ancak, katarakt esas olarak yaşlanmanın neden olduğu dejeneratif bir hastalık olduğundan, önleme yöntemleri sınırlıdır.

10.KATARAKTIN YÖNETİMİ

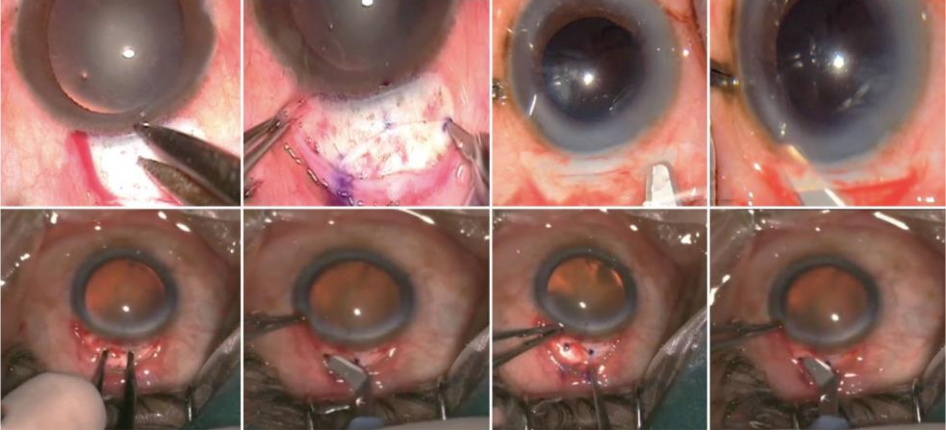
Katarakt nedeniyle bozulan görme fonksiyonu, bulanık kristalin merceğin uygun refraktif güce sahip bir GİL ile değiştirilmesi yoluyla optik yolun şeffaflığının geri kazanılmasını gerektirir. Mevcut cerrahi teknikleri, gözün optik parametrelerini ölçme yeteneğimiz, kataraktı çıkarmak için gelişmiş teknolojiler ve GİL tasarımındaki sürekli ilerlemeler sayesinde bu hedeflere hassasiyet, tekrarlanabilirlik ve güvenlikle ulaşır.

Tüm modern teknikler, çevredeki şeffaf lens kapsülünün çoğunun GİL kalıcı olarak desteklemek için korunduğu ekstrakapsüler katarakt cerrahisinin varyasyonlarıdır. Zonüller (*mikroskopik bağlar*), lensi askıya almak ve desteklemek için çevresel olarak lens kapsül ekvatoruna bağlanır ve yerleşir. Ön kapsülde merkezi bir açıklık oluşturulduktan sonra büyük, sıkı lens çekirdeği ve daha yumuşak çevreleyen korteks çıkarılır. Daha sonra GİL, kalan şeffaf arka kapsülün önünde yer aldığı boşalan kapsül kesesinin içine yerleştirilir.

11.KATARAKTIN CERRAHİ TEDAVİSİ

11.1. Fakoemülsifikasyon

Fakoemülsifikasyon ilk olarak 1960'ların sonlarında Charles Kelman tarafından geliştirildi ve yüksek frekanslarda titanyum bir iğneyi titreştirmek için ultrasonik enerji kullanır, bu da sert lens çekirdeğini parçalar; ortaya çıkan emülsat aynı anda gözden aspire edilir. Fakoemülsifikasyonun tamamen manuel yöntemlere göre avantajı, büyük çekirdeği ≤ 3 mm'lik küçük bir kesiden çıkarma yeteneğidir. Daha sonra katlanabilir GİL'ler genellikle dikişsiz bırakılabilen bu küçük kesiden implante edilir. Makinelerdeki ve iğnelerdeki gelişmeler artık 2.2 mm'lik mini kesiler veya ≤ 1.8 mm'lik mikro kesiler yoluyla cerrahiye olanak sağlıyor. Ancak, mikro kesilerin kullanımı özel GİL'ler gerektirir. Küçük kesilerin sayısız avantajı vardır: özellikle kesi periferik korneada yapılırsa, lokal enjeksiyon anesteziyi yerine topikal anestezi kullanılabilir; cerrah göz içi ortamı daha iyi kontrol eder ve hasta hareket ederse daha fazla güvenlik sağlar; kesinin yapısal bütünlüğü hızla yeniden sağlanır ve ameliyattan sonra daha az fiziksel kısıtlama gerekir; ve son olarak, daha küçük kesiler astigmatizma neden olabilecek kornea şeklindeki değişiklikleri en aza indirir. Özellikle astigmatizmanın azaltılması ve daha hızlı fiziksel ve görsel rehabilitasyon, fakoemülsifikasyonu yirmi yıldan uzun süredir gelişmiş ülkelerde altın standart haline getirmiştir. Gelişmekte olan ülkelerde, maliyet ve diğer hususlar manuel tekniklerin yaygın kullanımını yönlendirmektedir.



Şekil 1: (a) Limbusun 1,5–2 mm gerisindeki kesiyi kumpasla işaretlemeyi gösteren 7 mm'lik MSICS'nin dijital görüntüsü. (b) İşaretlenen alanın üzerine skleral oluk açılıyor. (c) Hilal bıçakla skleral oluğun altını oyma. (d) Hilal bıçakla sklerokorneal tünel oluşturuluyor. (e) Kumpasla işaretlenen skleral kesili 2 mm'lik MSICS'yi gösteren dijital görüntü. (f) Hilal bıçak yardımıyla skleral oluk açılıyor. (g) Kesinin sonunda dikey uzuvlar işaretleniyor. (h) Hilal bıçakla sklerokorneal tünel oluşturuluyor

Bireysel cerrahi becerinin yerini tutmasa da fakoemülsifikasyon ve diğer cerrahi teknolojilerdeki ilerlemeler, küçük kesili katarakt cerrahisinin güvenliğini ve tekrarlanabilirliğini artırmıştır. Bu, özellikle daha büyük ve daha sert çekirdeklere sahip en ileri kataraktlar için geçerlidir. Herhangi bir mikrocerrahide olduğu gibi, cerrahi mikroskoplardaki gelişmeler önemli olmuştur. Dahası, cerrahın göz içi yapıları cerrahi travmadan korumak için kullandığı şeffaf viskoz jeller olan viskoelastiklerde de ilerlemeler kaydedilmiştir. Geliştirilmiş viskoelastikler, kornea dekompanasyonu (kornea endotelinin korneayı nispeten susuz tutmaması sonucu oluşan kornea ödemi) riskini azaltmıştır. İris retraktörleri, göz bebeği genişletme halkaları, kapsül retraktörleri ve kapsül gerginlik halkaları gibi diğer cihazlar, daha küçük göz bebekleri veya anormal zonülleri olan zorlu gözlerde başarılı cerrahiye kolaylaştırır. Son olarak, ön kapsülün boyanması ve görünürlüğünün artırılması için kullanılan boyalar, olgun beyaz kataraktlarda başarı oranını artırmıştır. Femtosecond lazer teknolojisiyle belirli cerrahi adımların otomatikleştirilmesinden elde edilebilecek potansiyel faydalar değerlendiriliyor. Çoğu GİL, lensi katlanabilir hale getiren akrilik plastik veya silikondan yapılır. GİL araştırmaları başlangıçta en güvenli tasarımı geliştirmeye odaklandı. Optik özellikleri optimize etmek için daha fazla ilerleme kaydedildi. Modern GİL'ler UV ışığını engeller, istenmeyen optik küresel

sapmayı en aza indirir ve arka kapsülün sekonder opaklaşmasını engeller. Diğer düzeltici lenslerde olduğu gibi, GİL'ler de birden fazla refraktif güçte gelir. Yeni GİL tasarımları, gözlük ihtiyacını azaltmak için astigmatizma (torik lensler)⁸⁰ ve presbiyopiyi (çok odaklı lensler) ele alır. Modern teknolojiler ve GİL'ler, katarakt cerrahisini en yaygın refraktif prosedürlerden biri haline getirmiştir.

11.2. M-SICS ve Modifiye Edilmiş M-SICS.

Fakoemülsifikasyon, gelişmiş ülkelerde katarakt çıkarma için bir ölçüttür. Ancak, ekonomik olarak daha az gelişmiş toplumlarda kullanımını çevreleyen bir dizi sorun vardır. Fakoemülsifikasyon ekipmanına önemli bir yatırım ve manuel yöntemlere göre çok daha yüksek tekrarlayan tıbbi sarf malzemeleri maliyetleri gerektirir. Ekipman bakımında yer alan maliyet ve uzmanlık da gelişmekte olan ülkelerde bir endişe kaynağıdır. Dahası, manuel katarakt cerrahisiyle karşılaştırıldığında, fakoemülsifikasyon prosedürü genellikle öğrenmek için daha fazla zaman ve çaba gerektirir ve gerekli öğretim tesisleri ve kapasiteleri gelişmekte olan ülkelerde eksik olabilir. Son olarak, manuel teknik, yoksul nüfuslarda daha yaygın olan sert ve olgun kataraktlar için daha iyi bir seçimdir.

Buna göre, gelişmekte olan ülkelerde katarakt cerrahisi için alternatif cerrahi teknikleri geliştirilmiştir. En popüler teknik, dikişsiz M-SICS⁸²'dir. M-SICS tekniğinin, dikişsiz büyük kesi manuel katarakt ekstraksiyonu (SLIMCE) dahil olmak üzere modifikasyonları, özellikle Çin'de popülerlik kazanıyor. Bu modifikasyonların tümü, katarakt çıkarma güvenliğini artırmak için daha büyük bir kesi ve astigmatizmi en aza indirmek ve fiziksel ve görsel iyileşmeyi hızlandırmak için uzun, dikişsiz skleral tünel kesisi kullanır.

M-SICS, fakoemülsifikasyondan daha düşük maliyet ve cerrahi süre ile mükemmel sonuçlar elde eder. Hız ve uygun fiyatlı olmasının yanı sıra, M-SICS daha az deneyimli cerrahların öğrenmesi için daha kolaydır ve onların elinde, ileri olgun kataraktlar için daha güvenlidir. Dahası, düşen çekirdekler - retinaya çekirdek dislokasyonunu içeren katarakt cerrahisinin ciddi bir komplikasyonu - M-SICS'de nadirdir. Bu komplikasyon, birçok gelişmekte olan ülkede nadir görülen bir alt uzmanlık alanı olan bir vitreoretinal uzman tarafından düzgün bir şekilde yönetilmezse kötü bir prognoza sahiptir. Hem M-SICS hem de fakoemülsifikasyon güvenlidir ve mükemmel görsel sonuçlar sağlar.

11.3. Femtosecond Lazer Destekli Katarakt Cerrahisi

Fakoemülsifikasyon 1990'ların başında en popüler katarakt tedavisi haline geldiğinden beri, küçük kesi çıkarma için kataraktı sıvılaştırmanın veya yumuşatmanın çok sayıda alternatif yöntemi araştırılmıştır. Tıpta gerçekten nadir görülen bir durum olarak kabul edilmesi gereken bir durumda, bugün esasen

Charles Kelman'ın 1960'ların sonlarında ilk tasarladığı temel teknolojiyi kullanıyoruz. Lazerleri lens çekirdeğini sıvılaştırmak için kullanma yönündeki ilk girişimler, ultrasonik emülsifikasyondan daha iyi olmadığını kanıtladı; femtosecond lazerler artık katarakt prosedürünün belirli adımlarını otomatikleştirmenin bir yolunu sağlıyor. FLACS, 2010 yılında katarakt tedavisi için onaylandı ve katarakt cerrahisinde yeni bir sınır teşkil ediyor. Ancak, teknik nispeten yeni bir teknolojidir ve göz bebeği daralması ve subkonjonktival kanama riskleri de dahil olmak üzere birkaç sorunun ele alınması gerekir. Femtosecond lazerler kornea kesisini, ön kapsüler açılımı ve lens çekirdeğinin kısmi parçalanmasını gerçekleştirmek için kullanılır. Anestezi uygulanmış göz lazer cihazına yerleştirildikten sonra, kornea ve lensin 3B görüntüleri yakalanır. Daha sonra kızılötesi lazer, otomatik olarak bu görüntülere kaydedilen ve bu görüntüler tarafından yönlendirilen doku kesimleri yapmak için son derece kısa darbelerle enerji verecek şekilde programlanır. Daha sonra lensi emülsifiye etmek ve çıkarmak için geleneksel fakoemülsifikasyon kullanılır ve GİL implantasyonu dahil olmak üzere prosedürün geri kalanı her zamanki manuel şekilde gerçekleştirilir. Lazerler ayrıca astigmatizmi tedavi etmek için kısmi derinlikte kornea kesileri yapmak için kullanılır. Bu astigmatik keratotomi tekniği aksi takdirde özel elmas bıçaklarla manuel olarak gerçekleştirilir.

Bu tür otomasyon, cerrahi manevraların hem güvenliğini hem de hassasiyetini iyileştirme potansiyeli sunar ve birçok kişi FLACS'ın belirli karmaşık gözler için avantajlar sağladığını düşünür. Ancak, FLACS'ın geleneksel fakoemülsifikasyona kıyasla görsel veya refraktif sonuçları iyileştirdiğini gösteren sağlam bir veri yoktur. Aslında, FLACS'ı çevreleyen önemli bir tartışma vardır çünkü genellikle hasta tarafından karşılanması gereken önemli bir masraf ekler. Lazer destekli cerrahi kavramı hastalar için kavramsal olarak çekici olsa da bu maliyetli teknolojinin daha fazla benimsenmesi, iyileştirilmiş sonuçlara dair ikna edici kanıtlar gerektirecektir.

11.4. Endoftalmitin Önlenmesi

Endoftalmit, katarakt ameliyatının %0.028 ile %0.345 arasında değişen bir insidansa sahip görsel olarak yıkıcı bir komplikasyonudur. Ameliyattan 1-3 gün önce başlayan topikal antibiyotik kullanımının konjonktival bakteri sayısını azalttığı gösterilmiştir. Dördüncü nesil florokinolonlar gibi geniş spektrumlu ilaçlar şu anda bazı cerrahlar tarafından rutin olarak kullanılmaktadır, ancak florokinolonlara karşı artan ilaç direnci bunların kullanımını tartışmalı hale getirmiştir. Povidon iyot, bakterisidal, virüsidal ve fungisidal özelliklere sahip geniş spektrumlu bir antiseptiktir ve oküler antisepsi için ameliyattan önce uygulanır. Bu profilaksi, ameliyat sonrası endoftalmit riskini azaltır.

Antibiyotik profilaksisi, ameliyatın sonunda doğrudan intra-kameral bolus olarak da uygulanabilir. Avrupa Katarakt ve Refraktif Cerrahlar Derneği (ESCRS) tarafından başlatılan prospektif randomize çok merkezli bir çalışma, intra-kameral sefuroksimin postoperatif endoftalmi insidansını beş kat azalttığını gösterdi. İntra-kameral enjeksiyon, uzun bir süre boyunca eşik üstü antibiyotik seviyelerini garanti eder ve bu antibiyotik yöntemi subkonjonktival enjeksiyondan üstündür. İnfüzyon sıvısının yıkanmasında antibiyotik kullanımını gösteren hiçbir kanıt yoktur³. Sefuroksim, genellikle alerjiye neden olan ve sıklıkla kullanılan bir antibiyotik olan penisilin ile moleküler homologu (yan zincirlerde) paylaşmadığı için alerjik reaksiyon riskini artırmaz. Son zamanlarda, intra-kameral kullanım için tasarlanmış tek ünitelik bir sefuroksim dozu onaylandı ve bu, oküler toksisiteye yol açabilen kontaminasyon ve aşırı doz riskini azaltır.

Sefuroksim, birçok Gram pozitif organizmaya ve bazı Gram negatif organizmalara karşı bakterisidal etkiye sahip ikinci nesil bir sefalosporindir. Ancak, metisiline dirençli *Staphylococcus aureus* (MRSA), bazı *Enterococcus* suşları ve *Pseudomonas spp.*'yi kapsamaz. Vankomisin ve moksifloksasin de intrakameral profilaksi için kullanılmıştır. Vankomisin MRSA'ya karşı etkilidir, ancak birçok çoklu ilaca dirençli bakteriye karşı mevcut son ilaç olduğundan, profilaktik antibiyotik olarak kullanımı tartışılmaktadır. Moksifloksasin gibi dördüncü nesil florokinolonlar, sefuroksimden daha geniş bir antimikrobiyal spektruma ve yüksek güce sahiptir, ancak MRSA direnç geliştirmiştir. Asepsi, antisepsi ve antibakteriyel profilaksi için tercih edilen bir protokol konusunda evrensel olarak kabul görmüş bir fikir birliği yoktur. Kılavuzlar üretmek için uluslararası bir ortak çabaya çok ihtiyaç vardır.

12.REFRAKTİF HATALAR

12.1. Astigmatizm

Katarakt ameliyatı sırasında önceden var olan astigmatizmanın eş zamanlı olarak azaltılması veya ortadan kaldırılması yaygın bir uygulamadır. Astigmatik refraktif hataların yaygınlığı %32,3'ten %58,8'e kadar değişmektedir. Katarakt ameliyatı sırasında düzeltme, cerrahi olarak indüklenen astigmatizma, periferik kornea gevşetici kesiler veya torik GİL implantasyonu ile önceden var olan astigmatizmanın nötralizasyonu yoluyla elde edilir. Bu yöntemler, ihtiyaç duyulan astigmatik düzeltmenin derecesine bağlı olarak izole veya kombinasyon halinde kullanılabilir. Astigmatizmanın düzeltilmesi, daha iyi bir postoperatif görsel sonuca katkıda bulunacak ve gözlük ihtiyacını azaltacaktır.

12.2. Presbiyopi

Geleneksel monofokal GİL'ler tüm mesafelerde odak sağlamaz. İyi düzeltilmemiş uzak görüş keskinliğine sahip hastalar yakın nesnelere odaklanmak için okuma gözlüklerine ihtiyaç duyarlar. Katarakt ameliyatından sonra okuma gözlüğü ihtiyacını azaltmak için değişken odaklı lensler; baskın olmayan gözde daha fazla odak derinliği ve iyileştirilmiş yakın görüş sağlayan kornea içi dolguların kullanımı ve özel GİL'ler gibi çeşitli stratejiler veya teknolojiler mevcuttur.

Monofokal GİL'lerle monovizyon, her gözde farklı bir odak noktasının hedeflenmesini sağlar. Buna göre, iki gözlü hasta her iki gözünde aynı refraksiyona sahip olmasına kıyasla daha geniş bir mesafe aralığında görebilir. Küçük bir fark genellikle iyi tolere edilir ve iki gözü engellemez; ancak bu genellikle en iyi düzeltilmemiş yakın odaklamayı sağlamaz. Odak noktalarında daha büyük bir fark elde etmek, düzeltilmemiş okuma yeteneğini iyileştirebilir ancak iki gözün toplamını, derinlik algısını ve stereopsisini engelleyebilir. Birçok hasta odak noktalarındaki büyük farklara uyum sağlamayı zor bulur. Çok odaklı GİL'lerin iki veya daha fazla ayrı odak noktası vardır. Hem uzak hem de yakın odak noktaları vardır ve bu da monofokal GİL'lere kıyasla yakın görüşü iyileştirir. Ancak, kontrast duyarlılığının azalması, haleler veya diğer istenmeyen görüntüler ve kalıntı astigmatizma, refraktif hata ve GİL eğimi veya merkezden uzaklaşması nedeniyle genel görüntü kalitesinde daha fazla azalma gibi optik takaslar vardır. Ek olarak, düzeltilmemiş orta menzilli görüş optimum olmayabilir. Bununla birlikte, monofokal monovizyon ve multifokal GİL'ler yüksek düzeyde hasta memnuniyeti sağlayabilir.

Akomodasyonlu GİL'ler uzun zamandır doğal merceğin işlevsel eşdeğeri olarak aranmaktadır. Kavram, siliyer kas tarafından başlatılan dinamik bir

mekanizma yoluyla odağı kaydıran bir GİL'ye sahip olmaktır; ancak, tek optikli (sadece bir optik bileşen içeren) akomodasyonlu GİL'ler bu tür kontrolün yeterli seviyelerine ulaşamaz. Birkaç akomodasyonlu GİL tasarımı geliştirilme aşamasındadır ve klinik değerlendirmenin çeşitli aşamalarında. Genişletilmiş odak derinliğine sahip GİL'ler, optikteki küresel sapmayı artırma gibi belirli tasarım değişiklikleriyle daha fazla odak derinliği sağlayan monofokal GİL'lerdir. Odak aralığındaki bu iyileştirmeye, lens şeklinin veya konumunun dinamik değişiminin olmaması nedeniyle pseudo-akomodasyon denir. Bu GİL tasarımlarından birkaçı geliştirilme aşamasındadır veya klinik çalışmalardadır ve monovizyon stratejisine iyi uyum sağlar.

12.3. Kompleks Kataraktlar

Herhangi bir göz cerrahisi prosedüründe olduğu gibi, bazı gözler cerrahi zorluğu ve komplikasyon riskini artıran zorlu durumlar sunar. Küçük göz bebekleri, olgun kataraktlar ve zayıf zonüller cerrahi komplikasyonlar için en yaygın risk faktörleridir. Neyse ki, fakoemülsifikasyon teknolojisindeki ilerlemeler, yardımcı cihazların geliştirilmesi ve daha iyi cerrahi eğitim ve deneyim, zorlu gözlerde gerçekleştirilen katarakt cerrahisinin prognozunu iyileştirmiştir.

12.4. Küçük Göz Bebeği

Küçük göz bebekleri katarakt cerrahisi için sorun teşkil eder. Göz bebeği, lens çekirdeğine, korteksine ve kapsül yapılarına cerrahi erişimi ve bunların görüntülenmesini iyileştirmek için tüm katarakt ameliyatlarında topikal midriyatik ilaçlarla genişletilir. Genişleyen damlalara yanıt olarak göz bebeği genişlemesinin genişliği kişiden kişiye değişir. Sınırlı genişleme, iris travması veya ön veya arka kapsülün yırtılması gibi cerrahi komplikasyonlar riski oluşturur. Küçük göz bebeklerinin diğer nedenleri arasında sineşi (kısıtlayıcı yapışıklıklar) ve pilokarpin ve sistemik α 1-adrenerjik reseptör antagonistleri (örneğin iyi huylu prostat hiperplazisini tedavi etmek için kullanılır) gibi göz bebeğini daraltan ilaçların kullanımı yer alır. Küçük göz bebekleri, fenilefrin veya adrenalin gibi α 1-adrenerjik reseptör agonistlerinin göze enjekte edilmesiyle veya göz bebeğini geçici olarak genişletmek için iris retraktörleri veya göz bebeği genişletme halkaları gibi mekanik cihazların yerleştirilmesiyle ameliyat sırasında büyütülebilir.

12.5. Olgun Kataraktlar

Kataraktlar ameliyat edilmezse, görme fonksiyonu giderek kötüleşir ve ileri durumlarda kataraktlar göz sağlığını tehlikeye atabilir (örneğin, sekonder glokom

veya üveit yoluyla). En ileri kataraktların olgun olduğu söylenir ve bu lenslerde ameliyat daha zor ve komplikasyona eğilimlidir.

Olgun kataraktlar, lens çekirdeğinin veya korteksinin opak hale gelip gelmediğine bağlı olarak iki türdür (esmer ve beyaz). Olgun beyaz kataraktlarda lens korteksi süt beyazı ve opak hale gelme noktasına kadar sıvılaşır. Bu, cerrahın ön lens kapsülü ve altındaki lens çekirdeğinin görüşünü engeller. Ön kapsül açıklığını oluşturmak, zayıf görüş ve kortikal sıvılaşmanın neden olduğu artan intralenticüler basınç nedeniyle çok zordur. Ön kapsülün tripan mavisi boyanması cerrahi görüntülemeyi iyileştirir ve bu vakaların yönetimini önemli ölçüde ilerletmiştir.

Şeffaf çekirdek yaşlandıkça, sonunda opak hale gelmeden önce kademeli olarak renk değiştirir ve rengi soluk sarıdan kahverengiye ve sonunda siyaha döner. Kahverengi kataraktlara brunescant kataraktlar da denir. Renk değiştirmenin yanı sıra, olgunlaşan bir katarakt çekirdeği boyut olarak büyür ve giderek sertleşir. Fakoemülsifikasyon, katı çekirdeği emülsifiye etmek ve parçalamak için ultrasonik titreşim gerektirdiğinden, brunescant çekirdeklerin parçalanması daha fazla enerji gerektirir ve bu, kornea ve kapsül yapıları için doğası gereği daha travmatiktir. Bu nedenle, brunescant kataraktlarda kornea yaralanması ve kapsül yırtılması riski artar.

12.6. Zonüler Zayıflık

Zonüller lens kapsülünü siliyer gövdeye bağlar. Zayıflamış veya yırtılmış zonüller katarakt ameliyatı sırasında ön ve arka kapsüller yırtık riskini artırır ve GİL instabilitesi ile ilişkilendirilebilir ve ameliyattan yıllar sonra GİL ve kapsüller kesenin geç çıkığına yol açabilir. Zonüller daha önceki oküler travma veya belirli cerrahi manevralar sonucu yırtılabilir. Yaygın zonüler zayıflık sistemik rahatsızlıklar (Marfan sendromu gibi), oküler rahatsızlıklar (retinitis pigmentosa veya prematüre retinopatisi gibi) ve daha önceki intraoküler ameliyatlara ilişkilendirilebilir. Psödo-eksfoliasyon, glokom, küçük göz bebekleri, Kuzey Avrupa etnik kökeni ve zamanla ilerleyici zonüler zayıflama ile ilişkili yaygın bir yaşa bağlı oküler hastalıktır.

Cerrahi yönetim, ameliyat sırasında kapsüller keseyi desteklemek için geçici retraktörlerin kullanılmasıyla iyileştirilmiştir. Uzun vadede, kapsüller stabilite kalıcı plastik kapsüller gerginlik halkasının implantasyonu ile iyileştirilebilir. Modifiye halkalar ayrıca, yırtık veya eksik zonül bölgelerinde kapsüller kesenin desteğini sağlamak için dikişlerle skleraya sabitlenebilir.

13.ÇOCUKLARDA KATARAKT CERRAHİSİ

Çocukların gözleri, özellikle katarakt cerrahisi açısından, sadece minyatür yetişkin gözleri değildir. Çeşitli oküler dokuların çekme mukavemetindeki farklılıklar, daha reaktif bir üveal yol, kalan lens hücrelerinde artan proliferatif kapasite, gözün sürekli büyümesi, ameliyattan sonra oküler boyutlardaki değişiklikler ve olgunlaşmamış görsel sistem, pediatrik katarakt cerrahisini deneyimli yetişkin katarakt cerrahları için bile önemli bir zorluk haline getirir.

Çocuklarda katarakt ameliyatı sırasında arka kapsül sağlam bırakılırsa, epitel hücrelerinin çoğalması nedeniyle hemen hemen tüm vakalarda opak hale gelir. Bunu önlemek için yapılan ilk girişimler arasında birincil arka kapsülozeksis (arka kapsülün çıkarılması; geleneksel katarakt ameliyatında sadece ön kapsül çıkarılır) ve çoğalan lens hücreleri için iskeleti çıkarmak üzere ön vitrektomi yapılması yer aldı. Bu genç gözlerde, daha invaziv cerrahi gerektiren ve bu prosedür olmadan yapılan ameliyattan daha fazla risk taşıyan vitreusun çıkarılmasını önlemek için, GİL kapsüle yerleştirilebilir ve arka kapsülozeksis yoluyla vitreus mizahına doğru hareket ettirilebilir¹³⁶. Daha yeni bir yaklaşım olan 'lens torbası' (BIL), çıkarılmamış olan kapsülün kalan dış halkasının oturduğu çevresel bir oluğa sahip bir GİL içerir. Doğru yerleştirildiğinde, lensin kendisi mekanik bir bariyer görevi görerek çoğalan lens epitel hücrelerinin erişimini kısıtlar ve net bir görsel eksen sağlar. Ameliyat sonrası opaklaşma gelişse bile, ön vitrektomi ve cerrahi kapsülotomi güvenli ve etkili görünmektedir.

1 yaşından küçük çocuklarda GİL implantasyonu tartışmalıdır, ancak dünyadaki bazı büyük kurumlar bebekler için bir yaş sınırı koymamıştır^{139,140}. Lens, 2 yaşına kadar nihai boyutunun %90'ına ulaşır ve gözün daha fazla büyümesi arka segmenti içerir, bu da 2 yaşından küçük çocuklarda GİL gücünü seçmeyi zorlaştırır.

Son olarak, yukarıdaki stratejiler kullanılarak etkili katarakt ameliyatından sonra bile, ambliyopi (çocuklukta görme gelişiminin bozulması nedeniyle 'tembel göz') özellikle tek taraflı kataraktlarda ve daha büyük çocuklarda önemli bir sorun olmaya devam etmektedir. Bu nedenle, ameliyattan sonra mümkün olan en yüksek görüşü elde etmek için etkilenen gözün görsel yollarını uyarmak için yoğun çabalar zorunludur. Bu nedenle, pediatrik katarakt cerrahisi alanındaki birçok ilerlemeye rağmen, özellikle 1 yaşından küçük çocuklarda zorluklar devam etmektedir.

14.KALICI TEKNOLOJİLER

Küresel olarak, kataraktın yaşa göre standardize edilmiş yaygınlığı 1990 ile 2010 arasında belirgin bir düşüş gösterdi. Körlükten ve katarakt nedeniyle orta ila şiddetli görme bozukluğundan etkilenen kişi sayısı 1990 ile 2010 arasında sırasıyla 12.3 milyondan 10.8 milyona ve 44 milyondan 35.2 milyona düştü. 2010 yılında, ≥ 50 yaşındaki kişilerde körlüğe ve orta ila şiddetli görme bozukluğuna neden olan katarakt yaygınlığı sırasıyla %0.7 ve %2.2 idi. Bu, 1990'da körlük için %1.3 ve orta ila şiddetli görme bozukluğu için %4.4'lük bir düşüşü temsil ediyordu. Katarakt körlüğüne karşı mücadele devam ediyor: yaşlanan nüfus nedeniyle katarakt insidansı sürekli artıyor. Teknolojik ve cerrahi gelişmelere rağmen, yapılması gereken çok iş var ve dünya çapında uygun stratejilerin formüle edilmesi ve uygulanması zorunludur. Hedefler dünyanın farklı bölgelerinde farklılık gösterebilir. Gelişmiş dünyada, odak noktası yardımsız görme keskinliğini geri kazandırmak ve mümkün olan en erken zamanda işe dönmektir. Bu, asferik, multifokal ve akomodasyonlu GİL'ler, torsiyonel mod fakoemülsifikasyon ve FLACS gibi teknolojilerin geliştirilmesini teşvik etti. Bu teknolojiler için maliyet birincil endişe değildir. Buna karşılık, gelişmekte olan dünyada odak noktası güvenli, tekrarlanabilir katarakt cerrahisidir ve maliyet en önemli unsurdur. Ayrıca cerrahinin, yetersiz hasta eğitimi, hastanın sağlık hizmetlerine erişimini engelleyen sosyal ve kültürel gelenekler, sağlık hizmetlerine erişimi etkileyen çeşitli coğrafi koşullar ve kırsal bölgelerde kaliteli hizmetlerin yetersiz erişilebilirliğiyle birlikte kaynakların çarpık dağılımı gibi birçok engeli aşması gerekir.

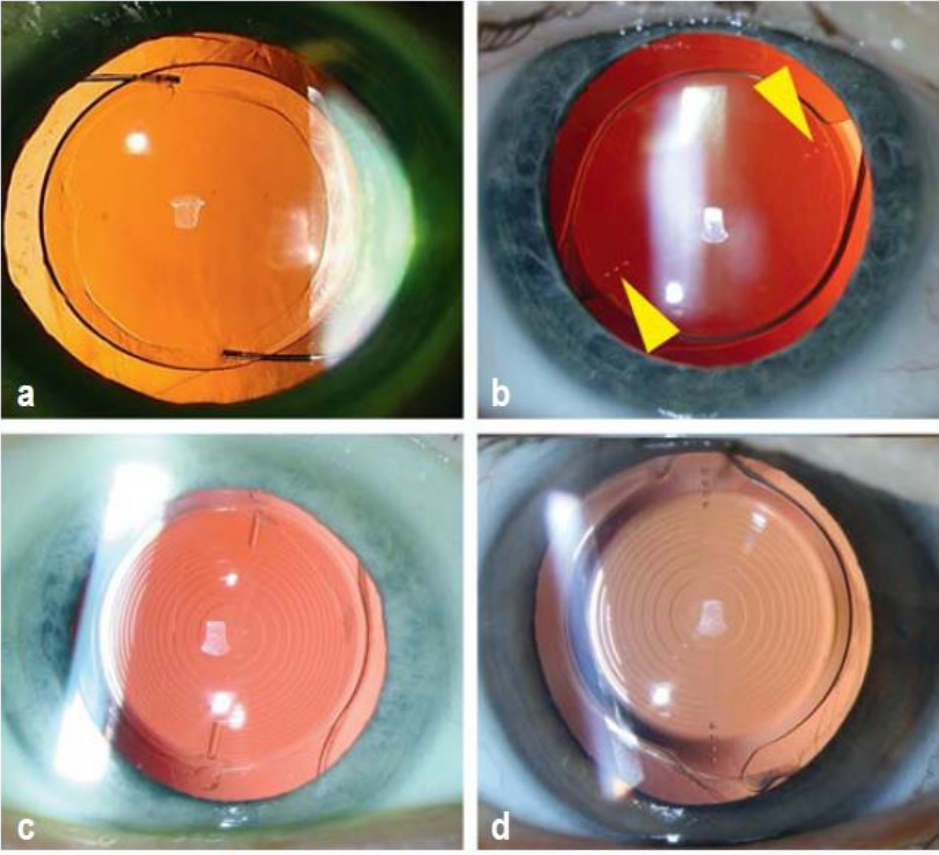
Güncel katarakt cerrahisi yöntemleri arasında M-SICS, fakoemülsifikasyon ve FLACS yer alır. Katarakt cerrahisinin hassasiyeti daha yeni teknolojilerin ortaya çıkmasıyla artsa da maliyet de artar. Cerrahlar ve hastalar, özellikle cerrahi bir prosedürün güvenliğini artıran hassasiyetteki iyileştirmeleri memnuniyetle karşılar. Ancak, teknolojik iyileştirmeler her zaman hasta ve sağlık sistemi için maliyetle dengelenmelidir. Dikişli kapsül dışı yaklaşımdan fakoemülsifikasyona geçiş büyük bir ilerlemeydi ve önemli hasta faydalarıyla sonuçlandı. Ancak, maliyetlerdeki ani artış, manuel küçük kesi prosedürünün geliştirilmesini teşvik etti ve bu artık gelişmekte olan ülkelerde mükemmel sonuçlarla yaygın olarak gerçekleştiriliyor. FLACS'ın tanıtımı, önceki örnekteki gibi sonuçların iyileştirilmesinde aynı büyük adımı sağlamaz. Ancak, FLACS'ın artan hassasiyetin bir avantaj olduğunu düşünen savunucuları vardır. Açıkça, şu anda FLACS, gelişmekte olan dünyada tercih edilen yaklaşım değildir.

15.YENİ REFRAKTİF GİL TEKNOLOJİLERİ

Onlarca yıllık tasarım iyileştirmeleri ve ilerlemeleri sayesinde, GİL tüm tıpta en sık implante edilen cihazdır. 'Tıbbi mucize' terimi aşırı kullanılıyor, ancak bir mikro kesi yoluyla katlanıp implante edilebilen, asla değiştirilmesi gerekmeyen, doğal göz yapıları tarafından kalıcı olarak yerinde tutulan, bir çocuğunkine benzer görsel netlik sağlayan ve refraktif hatayı düzeltebilen nispeten ucuz bir cihaz, görüşünü geri kazandırdığı kör hastalar için tam bir mucizedir.

Genç sağlıklı kristalin lensler, odaklamayı ayarlama ve değiştirme yeteneğine sahiptir ve bu davranışı taklit edebilen GİL'lerin geliştirilmesi nihai hedeftir. Geliştirme ve klinik denemenin farklı aşamalarında olan iki GİL, GİL teknolojisine yönelik devam eden yenilikçi yaklaşımlara örnektir¹⁶³. Bu yeni yaklaşımlardan biri, siliyer kas kasılmasına yanıt olarak akomodasyon sağlamak için sıvı optikli lensler kullanır. Bir silikon jelin küçük sıvı kaymaları, yakın odak yönünde dinamik bir kayma oluşturmak için lensin refraktif eğriliğini değiştirir. Ancak bu GİL'ler umut vadetmesine rağmen henüz geniş klinik çalışmalarda doğrulanmamıştır ve şu anda deneysel olarak değerlendirilmeleri daha doğru olacaktır.

GİL'ler birden fazla güçte gelir ve cerrah ameliyattan önce istenen refraktif sonucu üretecek GİL gücünü hesaplamaya ve seçmeye çalışır. Kesinin neden olduğu astigmatizma veya GİL'nin son eksenel konumundaki değişiklik gibi değişkenler, kesin istenen sonucun asla garanti edilemeyeceği anlamına gelir. Buna göre, hastanın refraksiyonu sabitlendikten sonra GİL gücünü ameliyattan sonra değiştirme yeteneği çok heyecan verici bir olasılık olacaktır. Bu tür invaziv olmayan ayarlamalar, oftalmologun astigmatizma veya miyopi gibi herhangi bir kalan refraktif hatayı düzeltilmesini sağlayacaktır. Bunu başarmak için şu anda araştırılan bir yaklaşım, implantasyondan sonra UV ışığıyla çapraz bağlanabilen ve lens şeklini değiştirip istenen refraktif ayarlamayı sağlayabilen kısmen polimerize bir malzemeden oluşan ışık ayarlı monofokal lenstir.



Şekil 3: Yarık lamba kullanılarak görülen farklı tipteki lensler Monofokal bir lenste (a), lensin gövdesinde (GİL optiği) herhangi bir işaret veya özel taşlama deseni yoktur; tutucu haptikler lens tipine ve üreticiye bağlı olarak lensin gövdesinden farklı bir malzemedен yapılabilir. Kusurlu kornea eğriliğini (astigmat) telafi eden torik lensler (b), kapsüler kese içindeki lens pozisyonu ve doğru göz içi rotasyonu için gerekli olan torusun ekstenel pozisyonunu gösteren bir işaret (sarı oklar) taşır. Trifokal lensler (c) ve genişletilmiş odak derinliğine sahip (EDOF) lensler (d), lens gövdesindeki halkaların çok benzer bir düzenlemesine sahiptir; her iki tipteki lenste de bir torus bulunabilir ([c]'deki çizgi ve [d]'deki noktalı çizgi).

16.YENİ ÖNLEYİCİ STRATEJİLER

Katarakt sıklığı ve katarakt ameliyatlarının sayısı artıyor, ancak şu anda katarakt gelişimini önleyebilecek veya yavaşlatabilecek doğrulanmış bir tedavi veya beslenme müdahalesi bulunmuyor. Katarakt önleme, hastalığın sosyal ve ekonomik yükünü azaltmaya yardımcı olabilir. A, C ve E vitaminleri ve karotenoidler gibi yaygın olarak bilinen antioksidanlar ve ayrıca antioksidan ve anti-inflamatuar fitokimyasallar, serbest radikalleri temizleyerek ve glutatyon ekspresyonunu artırarak kataraktın ilerlemesini önleyebilir veya geciktirebilir¹⁶⁸. Katarakt önleme için besin takviyesi olarak kullanılabilir fitokimyasallar arasında flavonoidler (yeşil çay, kateşinler, Ginkgo biloba ve üzüm çekirdeği özünde bulunur), antosiyaninler (yaban mersini ve yaban mersininde bulunur) ve stilbenler (örneğin resveratrol) bulunur. Son çalışmalar, kurkumin ve epigallaktokateşin-3-gallat dahil olmak üzere bitkisel moleküllerin amiloid oluşumunu engelleyebileceğini ve amiloid liflerini etkili bir şekilde parçalayabileceğini ve kristalin agregasyonunu önleyebileceğini göstermiştir. Dahası, hücre kültüründe kesik insan γ D-kristalini çözünür hale getirdiği gösterilen sodyum 4-fenilbutirat ve trimetilamin N-oksit gibi kimyasal şaperonlar da katarakt önleyici ajanlar olabilir. Bu küçük moleküller protein agregasyonunu engelleyebilir, katlanmamış mutant kristalini stabilize edebilir ve çözünmeyen kesik kristalini kurtarabilir, bu da proteinin açılma yolunda etki ettiklerini göstermektedir.

17.ÖZET

Modern katarakt cerrahisinin başarısı uzun ve heyecan verici bir sürecin sonucudur. Çok az başka tıbbi prosedür cerrahi ve implante edilebilir teknolojideki yeniliklerden bu kadar faydalanmıştır. Kataraktın muazzam yaygınlığı nedeniyle, çok az başka tıbbi prosedür bu kadar çok hastanın hayatını iyileştirmiştir. Geliştirilmiş güvenlik, prognoz ve sonuçlar, kataraktın giderek daha erken evrelerinde ameliyat yapılmasını sağlamıştır. Ancak yaşlanan nüfus demografisi, katarakt tedavisi sağlamak için hemen hemen her topluma yüklenen mali yükü artıracaktır. Şu anda en büyük zorluk, kataraktın tüm körlüklerin yarısından fazlasını oluşturduğu gelişmekte olan ülkelerde katarakt körlüğünü azaltmak ve sınırlamaktır.

Gelişmiş dünyada, GİL implantasyonunun refraktif faydaları, katarakt cerrahisini oftalmolojideki en yaygın refraktif prosedürlerden biri haline getirmiştir. GİL'deki daha fazla gelişmeyle birlikte, artan sayıda hasta, görmelerini önemli ölçüde etkileyen bir katarakt geliştirmeden önce ameliyat için ödeme yapmayı tercih edebilir. Bu, birçok hastanın gözlüklerden bağımsız hale gelmesini sağlar ve toplum üzerindeki kataraktın genel ekonomik yükünü azaltır.

Pediyatrik katarakt cerrahisindeki gelişmeler, daha iyi görsel sonuçlar ve daha az postoperatif glokom vakasıyla sonuçlanmıştır. GİL'ler artık çoğu zaman kapsüler keseye başarıyla yerleştirilebiliyor ve burada üveal dokulardan korunuyorlar. Daha biyoyumlu GİL materyalleri ve daha küçük kesiler gerektiren katlanabilir GİL'ler, ameliyat sonrası inflamasyonu önemli ölçüde azalttı.

KAYNAKLAR

- Abdull, M. M., S. Sivasubramaniam, G. V. S. Murthy, C. Gilbert, T. Abubakar, and others. 2009. "Causes of Blindness and Visual Impairment in Nigeria: The Nigeria National Blindness and Visual Impairment Survey." *Investigative Ophthalmology and Visual Science* 50 (4): 4114–20.
- Ahad, M. A., AlHilali, S. M., & Jomar, D. E. (2025). Cataract surgery with endothelial keratoplasty. *Current opinion in ophthalmology*, 36(1), 39–45. <https://doi.org/10.1097/ICU.0000000000001094>
- Akcam HT, Ozmen MC, Ceylanoglu KS, Yalcin NG, Aydin B: Changes in choroidal and foveal retinal thickness after cataract surgery: our results. *Surgeon*. 2022, 20:e266-72. 10.1016/j.surge.2021.07.005
- Arksey H, O'Malley L: Scoping studies: towards a methodological framework . *Int J Social Res Methodol*. 2005, 8:19-32. 10.1080/1364557032000119616
- Aribaba, O. T. "Cost Effectiveness Analysis of Cataract Services in Lagos University Teaching Hospital [LUTH], Lagos, Nigeria." Master's thesis summary. <http://www.iceh.org.uk /alumni/more/aribaba04.htm>.
- Balent, L. C., K. Narendran, S. Patel, S. Kar, and D. A. Patterson. 2001. "High Volume Sutureless Intraocular Lens Surgery in a Rural Eye Camp in India." *Ophthalmic Surgery, Lasers, and Imaging* 32 (6): 446–55.
- Bass, E. B., E. P. Steinberg, R. Luthra, O. D. Schein, J. M. Tielsch, and others. 1995. "Do Ophthalmologists, Anesthesiologists, and Internists Agree about Preoperative Testing in Healthy Patients Undergoing Cataract Surgery?" *Archives of Ophthalmology* 113 (10): 1248–56.
- Brilliant, G. E., and L. B. Brilliant. 1985. "Using Social Epidemiology to Understand Who Stays Blind and Who Gets Operated for Cataract in a Rural Setting." *Social Science and Medicine* 21 (5): 553–58.
- Brilliant, G. E., J. M. Lepkowski, B. Zurita, and R. D. Thulasiraj. 1991. "Social Determinants of Cataract Surgery Utilization in South India: The Operations Research Group." *Archives of Ophthalmology* 109 (4): 584–89.
- Brown, M. M., and G. C. Brown. 2005. "How to Interpret a Healthcare Economic Analysis." *Current Opinion in Ophthalmology* 16 (3): 191–94.
- Brown, G. C., M. M. Brown, A. Menezes, B. G. Busbee, H. B. Lieske, and P. A. Lieske. 2013. "Cataract Surgery Cost Utility Revisited in 2012: A New Economic Paradigm." *Ophthalmology* 120 (12): 2367–76.
- Brown, G. C., M. M. Brown, and S. Sharma. 2004. "Health Care Economic Analyses." *Retina* 24 (1): 139–46.

- Brown, M. M., G. C. Brown, S. Sharma, B. Busbee, and H. Brown. 2001. "Quality of Life Associated with Unilateral and Bilateral Good Vision." *Ophthalmology* 108 (4): 643–47; discussion 647–48.
- Brown, M. M., G. C. Brown, S. Sharma, and S. Garrett. 1999. "Evidence-Based Medicine, Utilities, and Quality of Life." *Current Opinion in Ophthalmology* 10 (3): 221–26.
- Brown, M. M., G. C. Brown, S. Sharma, H. Hollands, and A. F. Smith. 2001. "Physician Manpower and Health Care Expenditures in the United States: A Thirty-Year Perspective." *Journal of Health Care Finance* 27 (4): 55–64.
- Brown, M. M., G. C. Brown, S. Sharma, and J. Landy. 2003. "Health Care Economic Analyses and Value-Based Medicine." *Survey of Ophthalmology* 48 (2): 204–23.
- Brown, M. M., G. C. Brown, S. Sharma, and G. Shah. 1999. "Utility Values and Diabetic Retinopathy." *American Journal of Ophthalmology* 128 (3): 324–30.
- Brown, G. C., S. Sharma, M. M. Brown, and S. Garrett. 1999. "Evidence-Based Medicine and Cost-Effectiveness." *Journal of Health Care Finance* 26 (2): 14–23.
- Castells, X., J. Alonso, C. Ribó, A. Casado, J. A. Buil, and others. 1999. "Comparison of the Results of First and Second Cataract Eye Surgery." *Ophthalmology* 106 (4): 676–82.
- Chen, D. Z., & Chee, S. P. (2024). Femtosecond laser-assisted cataract surgery for complex cataracts - A review. *Indian journal of ophthalmology*, 72(5), 629–636. https://doi.org/10.4103/IJO.IJO_2996_23
- Courtright, P., S. Kanjaloti, and S. Lewallen. 1995. "Barriers to Acceptance of Cataract Surgery among Patients Presenting to District Hospitals in Rural Malawi." *Tropical Geographical Medicine* 47 (1): 15–18.
- Courtright, P., N. Metcalfe, A. Hoehsmann, M. Chirambo, S. Lewallen, and others. 2004. "Cataract Surgical Coverage and Outcome of Cataract Surgery in a Rural District in Malawi." *Canadian Journal of Ophthalmology* 39 (1): 25–30.
- Courtright, P., L. Ndegwa, J. Msosa, and J. Banzi. 2007. "Use of Our Existing Eye Care Human Resources: Assessment of the Productivity of Cataract Surgeons Trained in Eastern Africa." *Archives of Ophthalmology* 125 (5): 684–87.
- Cunningham, E. T., Jr. 2001. "World Blindness—No End in Sight." *British Journal of Ophthalmology* 85 (3): 253.
- Desai, P., A. Reidy, D. C. Minassian, G. Vafidis, and J. Bolger. 1996. "Gains from Cataract Surgery: Visual Function and Quality of Life." *British Journal of Ophthalmology* 80 (10): 868–73.

- Fletcher, A., M. Donoghue, J. Devavaram, R. D. Thulasiraj, S. Scott, and others. 1999. "Low Uptake of Eye Services in Rural India: A Challenge for Programs of Blindness Prevention." *Archives of Ophthalmology* 117 (10): 1393–99.
- Fletcher, A., V. Vijaykumar, S. Selvaraj, R. D. Thulasiraj, and L. B. Ellwein. 1998. "The Madurai Intraocular Lens Study. III: Visual Functioning and Quality of Life Outcomes." *American Journal of Ophthalmology* 125 (1): 26–35.
- Frick, K. D., and A. Foster. 2003. "The Magnitude and Cost of Global Blindness: An Increasing Problem That Can Be Alleviated." *American Journal of Ophthalmology* 135 (4): 471–76.
- Gafni, A. 1994. "The Standard Gamble Method: What Is Being Measured and How It Is Interpreted." *Health Services Research* 29 (2): 207–24.
- George, R., P. Rupauliha, A. V. Sripriya, P. S. Rajesh, P. V. Vahan, and S. Praveen. 2005. "Comparison of Endothelial Cell Loss and Surgically Induced Astigmatism Following Conventional Extracapsular Cataract Surgery, Manual Small-Incision Surgery and Phacoemulsification." *Ophthalmic Epidemiology* 12 (5): 293–97.
- Gogate, P., M. Deshpande, and P. K. Nirmalan. 2007. "Why Do Phacoemulsification? Manual Small-Incision Cataract Surgery Is Almost as Effective, but Less Expensive." *Ophthalmology* 114 (5): 965–68.
- Gogate, P. M., M. Deshpande, R. P. Wormald, R. Deshpande, and S. R. Kulkarni. 2003. "Extracapsular Cataract Surgery Compared with Manual Small Incision Cataract Surgery in Community Eye Care Setting in Western India: A Randomised Controlled Trial." *British Journal of Ophthalmology* 87 (6): 667–72.
- Gogate, P. M., S. R. Kulkarni, S. Krishnaiah, R. D. Deshpande, S. A. Joshi, and others. 2005. "Safety and Efficacy of Phacoemulsification Compared with Manual Small-Incision Cataract Surgery by a Randomized Controlled Clinical Trial: Six-Week Results." *Ophthalmology* 112 (5): 869–74.
- Gokhale, N. S., and S. Sawhney. 2005. "Reduction in Astigmatism in Manual Small Incision Cataract Surgery through Change of Incision Site." *Indian Journal of Ophthalmology* 53 (3): 201–03.
- Groot, W. 2000. "Adaptation and Scale of Reference Bias in Self-Assessments of Quality of Life." *Journal of Health Economics* 19 (3): 403–20.
- Gupta, S. K., and G. V. Murthy. 1995. "Where Do Persons with Blindness Caused by Cataracts in Rural Areas of India Seek Treatment and Why?" *Archives of Ophthalmology* 113 (10): 1337–40.
- Habiyakire, C., G. Kabona, P. Courtright, and S. Lewallen. 2010. "Rapid Assessment of Avoidable Blindness and Cataract Surgical Services in Kilimanjaro Region, Tanzania." *Ophthalmic Epidemiology* 17 (2): 90–94.

- Hashemi, H., Fayaz, F., Hashemi, A., & Khabazkhoob, M. (2025). Global prevalence of cataract surgery. *Current opinion in ophthalmology*, 36(1), 10–17. <https://doi.org/10.1097/ICU.0000000000001092>
- Huang, S., Y. Zheng, P. J. Foster, W. Huang, and M. He. 2009. “Prevalence and Causes of Visual Impairment in Chinese Adults in Urban Southern China.” *Archives of Ophthalmology* 127 (10): 1362–67.
- International Council of Ophthalmology. 2002. “Visual Standards—Aspects and Range of Vision Loss, with Emphasis on Population Surveys.” A report at the 29th International Congress of Ophthalmology, Sydney, Australia.
- Javitt, J. C., M. H. Brenner, B. Curbow, M. W. Legro, and D. A. Street. 1993. “Outcomes of Cataract Surgery: Improvement in Visual Acuity and Subjective Visual Function after Surgery in the First, Second, and Both Eyes.” *Archives of Ophthalmology* 111 (5): 686–91.
- Javitt, J. C., E. P. Steinberg, P. Sharkey, O. D. Schein, J. M. Tielsch, and others. 1995. “Cataract Surgery in One Eye or Both: A Billion Dollar per Year Issue.” *Ophthalmology* 102 (11): 1583–92; discussion 1592–93.
- Javitt, J., G. Venkataswamy, and A. Somme. 1983. “The Economic and Social Aspects of Restoring Sight.” In *ACTA: 24th International Congress of Ophthalmology*, edited by P. Henkind, 1308–12. New York: J. B. Lippincott.
- Jonas, J. B., R. George, R. Asokan, S. R. Flaxman, J. Keeffe, and others. 2014. “Prevalence and Causes of Vision Loss in Central and South Asia: 1990–2010.” *British Journal of Ophthalmology* 98 (5): 592–98.
- Keeffe, J., H. R. Taylor, K. Fotis, K. Pesudovs, S. R. Fkaxnab, and others. 2014. “Prevalence and Causes of Vision Loss in Southeast Asia and Oceania: 1990–2010.” *British Journal of Ophthalmology* 98 (5): 586–91.
- Kimani, K., W. Mathenge, M. Sheila, O. Oscar, W. Wachira, and others. 2008. “Cataract Surgical Services, Outcomes and Barriers in Kericho, Bureti and Bomet Districts, Kenya.” *East African Journal of Ophthalmology* 13: 36–41.
- Kimura, H., S. Kuroda, N. Mizoguchi, H. Terauchi, M. Matsumura, and M. Nagata. 1999. “Extracapsular Cataract Extraction with a Sutureless Incision for Dense Cataracts.” *Journal of Cataract and Refractive Surgery* 25 (9): 1275–79.
- Kobelt, G., M. Lundström, and U. Stenevi. 2002. “Cost-Effectiveness of Cataract Surgery: Method to Assess Cost-Effectiveness Using Registry Data.” *Journal of Cataract and Refractive Surgery* 28 (10): 1742–49.
- Komolafe, O. O., A. O. Ashaye, B. G. K. Ajayi, and C. O. Bekibebe. 2010. “Visual Impairment from Age-Related Cataract among an Indigenous African Population.” *Eye* 24 (1): 53–58.

- Lam, B. L., S. L. Christ, D. J. Lee, D. D. Zheng, and K. L. Arheart. 2008. "Reported Visual Impairment and Risk of Suicide: The 1986–1996 National Health Interview Surveys." *Archives of Ophthalmology* 126 (7): 975–80.
- Lansingh, V. C., M. J. Carter, and M. Martens. 2007. "Global Cost-Effectiveness of Cataract Surgery." *Ophthalmology* 114 (9): 1670–78.
- Laupacis, A., D. Feeny, A. S. Detsky, and P. X. Tugwell. 1992. "How Attractive Does a New Technology Have to Be to Warrant Adoption and Utilization? Tentative Guidelines for Using Clinical and Economic Evaluations." *Canadian Medical Association Journal* 146 (4): 473–81.
- Lee, B. J., Jun, J. H., & Afshari, N. A. (2025). Challenges and outcomes of cataract surgery after vitrectomy. *Current opinion in ophthalmology*, 36(1), 70–75. <https://doi.org/10.1097/ICU.0000000000001096>
- Lee, J. E., P. J. Fos, M. A. Zuniga, P. R. Kastl, and J. H. Sung. 2000. "Assessing Health-Related Quality of Life in Cataract Patients: The Relationship between Utility and Health-Related Quality of Life Measurement." *Quality of Life Research* 9 (10): 1127–35.
- Lewallen, S., E. Eliah, and S. Gilbert. 2006. "The Cost of Outreach Services in Eastern Africa." *IAPB (International Agency for the Prevention of Blindness) News* 50: 16–17.
- Lewallen, S., A. Mousa, K. Bassett, and P. Courtright. 2009. "Cataract Surgical Coverage Remains Lower in Women." *British Journal of Ophthalmology* 93 (3): 295–98.
- Lewallen, S., and R. D. Thulasiraj. 2010. "Eliminating Cataract Blindness: How Do We Apply Lessons from Asia to Sub-Saharan Africa?" *Global Public Health* 5 (6): 639–48.
- Li, L., H. Guan, P. Xun, J. Zhou, and H. Gu. 2008. "Prevalence and Causes of Visual Impairment among the Elderly in Nantong, China." *Eye* 22 (8): 1069–75.
- Li, Z., H. Cui, L. Zhang, P. Liu, and H. Yang. 2009. "Cataract Blindness and Surgery among the Elderly in Rural Southern Harbin, China." *Ophthalmic Epidemiology* 16 (2): 78–83.
- Lundstrom, M., and E. Wendel. 2005. "Duration of Self Assessed Benefit of Cataract Extraction: A Long Term Study." *British Journal of Ophthalmology* 89 (8): 1017–20.
- Lutz, W., W. Sanderson, and S. Scherbov. 1997. "Doubling of World Population Unlikely." *Nature* 387 (6635): 803–05.
- Malik, A. N. J., A. Cassels-Brown, R. Wormald, and J. A. M. Gray. 2013. "Better Value Eye Care for the 21st Century: The Population Approach." *British Journal of Ophthalmology* 97 (5): 553–57.

- Marinho, F., Almeida, N. B. M., & Kara-Junior, N. (2024). Morgagnian cataract. *Arquivos brasileiros de oftalmologia*, 87(4), 0121. <https://doi.org/10.5935/0004-2749.2024-0121>
- Marseille, E. 1996. "Cost-Effectiveness of Cataract Surgery in a Public Health Eye Care Programme in Nepal." *Bulletin of the World Health Organization* 74 (3): 319–24.
- Mathenge, W., J. Nkurikiye, H. Limburg, and H. Kuper. 2007. "Rapid Assessment of Avoidable Blindness in Western Rwanda: Blindness in a Postconflict Setting." *PLoS Medicine* 4: e217.
- Muralikrishnan, R., R. Venkatesh, N. V. Prajna, and K. J. D. Frick. 2004. "Economic Cost of Cataract Surgery Procedures in an Established Eye Care Centre in Southern India." *Ophthalmic Epidemiology* 11 (5): 369–80.
- Murray, C. J. L., and A. D. Lopez, eds. 1996. *The Global Burden of Disease: A Comprehensive Assessment of Mortality and Disability from Diseases, Injuries, and Risk Factors in 1990 and Projected to 2020*. Cambridge, MA: Harvard University Press.
- Murthy, G. V. S., P. Vashist, N. John, G. Pokharel, and L. B. Ellwein. 2010. "Prevalence and Causes of Visual Impairment and Blindness in Older Adults in an Area of India with a High Cataract Surgical Rate." *Ophthalmic Epidemiology* 17 (4): 185–95.
- Natchiar, G., A. L. Robin, R. D. Thulasiraj, and S. Krishnaswamy. 1994. "Attacking the Backlog of India's Curable Blind: The Aravind Eye Hospital Model." *Archives of Ophthalmology* 112 (7): 987–93.
- Neena, J., J. Rachel, V. Praveen, and G. V. S. Murthy. 2008. "Rapid Assessment of Avoidable Blindness in India." *PLoS One* 3: e2867.
- Ono, K., Y. Hiratsuka, and A. Murakami. 2010. "Global Inequality in Eye Health: Country-Level Analysis from the Global Burden of Disease Study." *American Journal of Public Health* 100 (9): 1784–88.
- Oye, J. E., B. Dineen, R. Befidi-Mengue, and A. Foster. 2006. "Prevalence and Causes of Blindness and Visual Impairment in Muyuka: A Rural Health District in South West Province, Cameroon." *British Journal of Ophthalmology* 90 (5): 538–42.
- Oye, J. E., and H. Kuper. 2007. "Prevalence and Causes of Blindness and Visual Impairment in Limbe Urban Area, South West Province, Cameroon." *British Journal of Ophthalmology* 91 (11): 1435–39.
- Pascolini, D., and S. P. Mariotti. 2012. "Global Estimates of Visual Impairment: 2010." *British Journal of Ophthalmology* 96 (5): 614–18.

- Patino, C. M., R. McKean-Cowdin, S. P. Azen, J. C. Allison, F. Choudhury, and R. Varma. 2010. "Central and Peripheral Visual Impairment and the Risk of Falls and Falls with Injury." *Ophthalmology* 117 (2): 199–206.e1.
- Rabiu, M. M., and N. Muhammed. 2008. "Rapid Assessment of Cataract Surgical Services in Birnin-Kebbi Local Government Area of Kebbi State, Nigeria." *Ophthalmic Epidemiology* 15 (6): 359–65.
- Ramakrishnan, R., D. Maheshwari, M. A. Kader, R. Singh, N. Pawar, and M. J. Bharathi. 2010. "Visual Prognosis, Intraocular Pressure Control and Complications in Phacomorphic Glaucoma Following Manual Small Incision Cataract Surgery." *Indian Journal of Ophthalmology* 58 (4): 303–6.
- Rangan, V. K., and R. D. Thulasiraj. 2007. "Making Sight Affordable." *Innovations* 2 (4): 35–49.
- Räsänen, P., K. Krootila, H. Sintonen, T. Leivo, A.-M. Koivisto, and others. 2006. "Cost-Utility of Routine Cataract Surgery." *Health Quality of Life Outcomes* 4: 74.
- Ravindran, R. D., R. Venkatesh, D. F. Chang, S. Sengupta, J. Gyatsho, and B. Talwar. 2009. "Incidence of Post-cataract Endophthalmitis at Aravind Eye Hospital: Outcomes of More than 42,000 Consecutive Cases Using Standardized Sterilization and Prophylaxis Protocols." *Journal of Cataract and Refractive Surgery* 35 (4): 629–36.
- Reddy, B., A. Raj, and V. P. Singh. 2007. "Site of Incision and Corneal Astigmatism in Conventional SICS versus Phacoemulsification." *Annals of Ophthalmology* (Skokie) 39 (3): 209–16.
- Resnikoff, S., W. Felch, T. M. Gauthier, and B. Spivey. 2012. "The Number of Ophthalmologists in Practice and Training Worldwide: A Growing Gap Despite More than 200,000 Practitioners." *British Journal of Ophthalmology* 96 (6): 783–87.
- Resnikoff, S., D. Pascolini, D. Etya'ale, I. Kocur, R. Pararajasegaram, and others. 2004. "Global Data on Visual Impairment in the Year 2002." *Bulletin of the World Health Organization* 82 (11): 844–51.
- Rosen, P. N., R. M. Kaplan, and K. David. 2005. "Measuring Outcomes of Cataract Surgery Using the Quality of Well-Being Scale and VF-14 Visual Function Index." *Journal of Cataract and Refractive Surgery* 31 (2): 369–78.
- Rubin, G. S., S. K. West, B. Muñoz, K. Bandeen-Roche, S. Zeger, and others. 1997. "A Comprehensive Assessment of Visual Impairment in a Population of Older Americans. The SEE Study. Salisbury Eye Evaluation Project." *Investigative Ophthalmology and Visual Science* 38 (3): 557–68.
- Ruit, S., G. Tabin, D. Chang, L. Bajracharya, D. C. Kline, and others. 2007. "A Prospective Randomized Clinical Trial of Phacoemulsification vs Manual

- Sutureless Small-Incision Extracapsular Cataract Surgery in Nepal.” *American Journal of Ophthalmology* 143 (1): 32–38.
- Sabharwal, J., Garg, A. K., & Ramulu, P. Y. (2024). How much does cataract surgery contribute to intraocular pressure lowering?. *Current opinion in ophthalmology*, 35(2), 147–154. <https://doi.org/10.1097/ICU.0000000000001021>
- Salive, M. E., J. Guralnik, R. J. Glynn, W. Christen, R. B. Wallace, and A. M. Ostfeld. 1994. “Association of Visual Impairment with Mobility and Physical Function.” *Journal of the American Geriatric Society* 42 (3): 287–92.
- Salomão, S. R., R. W. Cinoto, A. Berezovsky, A. Araújo-Filho, M. R. Mitsuhiro, and others. 2008. “Prevalence and Causes of Vision Impairment and Blindness in Older Adults in Brazil: The São Paulo Eye Study.” *Ophthalmic Epidemiology* 15 (3): 167–75.
- Sarnicola, E., Sarnicola, C., De Bernardo, M., Rosa, N., & Sarnicola, V. (2024). Cataract surgery in setting of ocular surface disease. *Current opinion in ophthalmology*, 35(2), 155–162. <https://doi.org/10.1097/ICU.0000000000001024>
- Shah, Y. S., Garg, A. K., & Ramulu, P. Y. (2025). The effect of cataract surgery on lowering intraocular pressure. *Current opinion in ophthalmology*, 36(1), 46–53. <https://doi.org/10.1097/ICU.0000000000001112>
- Sherchan, A., R. P. Kandel, M. K. Sharma, Y. D. Sapkota, J. Aghajanian, and K. L. Bassett. 2010. “Blindness Prevalence and Cataract Surgical Coverage in Lumbini Zone and Chetwan District of Nepal.” *British Journal of Ophthalmology* 94 (2): 161–66.
- Singh, A. J., P. Garner, and K. Floyd. 2000. “Cost-Effectiveness of Public-Funded Options for Cataract Surgery in Mysore, India.” *The Lancet* 355 (9199): 180–84.
- Smith, A. F., and J. G. Smith. 1996. “The Economic Burden of Global Blindness: A Price Too High.” *British Journal of Ophthalmology* 80 (4): 276–77.
- Stevens, G. A., R. A. White, S. R. Flaxman, H. Price, J. B. Jonas, and others, for the Vision Loss Expert Group. 2013. “Global Prevalence of Vision Impairment and Blindness: Magnitude and Temporal Trends, 1990–2010.” *Ophthalmology* 120 (12): 2377–84.
- Stuck, A. E., J. M. Walthert, T. Nikolaus, C. J. Büla, C. Hohmann, and J. C. Beck. 1999. “Risk Factors for Functional Status Decline in Community-Living Elderly People: A Systematic Literature Review.” *Social Science and Medicine* 48 (4): 445–69.
- Świerczyńska, M., Tronina, A., & Smędowski, A. (2025). Understanding cataract development in axial myopia: The contribution of oxidative stress and related

pathways. *Redox biology*, 80, 103495.
<https://doi.org/10.1016/j.redox.2025.103495>

- Thylefors, B. 1998. "A Global Initiative for the Elimination of Avoidable Blindness." *American Journal of Ophthalmology* 125 (1): 90–93.
- Thylefors, B., A. D. Négrel, R. Pararajasegaram, and K. Y. Dadzie. 1995. "Global Data on Blindness." *Bulletin of the World Health Organization* 73 (1): 115–21.
- Torbey, J., & Mansouri, K. (2025). Cataract surgery combined with glaucoma surgery. *Current opinion in ophthalmology*, 36(1), 54–61. <https://doi.org/10.1097/ICU.0000000000001105>
- Vanathi M. (2024). Cataract surgery innovations. *Indian journal of ophthalmology*, 72(5), 613–614. https://doi.org/10.4103/IJO.IJO_888_24
- Venkataswamy, G., and G. Brilliant. 1981. "Social and Economic Barriers to Cataract Surgery in Rural South India: A Preliminary Report." *Journal of Visual Impairment and Blindness* 405–08.
- Venkatesh, R., D. F. Chang, R. Muralikrishnan, K. Hemal, P. Gogate, and S. Sengupta. 2012. "Manual Small Incision Cataract Surgery: A Review." *Asia Pacific Journal of Ophthalmology* 1 (2): 113–19.
- Venkatesh, R., M. Das, S. Prashanth, and R. Muralikrishnan. 2005. "Manual Small Incision Cataract Surgery in Eyes with White Cataracts." *Indian Journal of Ophthalmology* 53: 173–76.
- Venkatesh, R., R. Muralikrishnan, L. C. Balent, S. K. Prakash, and N. V. Prajna. 2005. "Outcomes of High Volume Cataract Surgeries in a Developing Country." *British Journal of Ophthalmology* 89 (9): 1079–83.
- Venkatesh, R., C. S. H. Tan, T. T. Kumar, and R. D. Ravindran. 2007. "Safety and Efficacy of Manual Small Incision Cataract Surgery for Phacolytic Glaucoma." *British Journal of Ophthalmology* 91 (3): 279–81.
- Venkatesh, R., C. S. H. Tan, S. Sengupta, R. D. Ravindran, K. T. Krishnan, and D. F. Chang. 2010. "Phacoemulsification versus Manual Small-Incision Cataract Surgery for White Cataract." *Journal of Cataract and Refractive Surgery* 36 (11): 1849–54.
- Venkatesh, R., C. S. H. Tan, G. P. Singh, K. Veena, K. T. Krishnan, and R. D. Ravindran. 2009. "Safety and Efficacy of Manual Small Incision Cataract Surgery for Brunescant and Black Cataracts." *Eye* 23 (5): 1155–57.
- Wakker, P., and A. Stiggelbout. 1995. "Explaining Distortions in Utility Elicitation through the Rank-Dependent Model for Risky Choices." *Medical Decision Making* 15 (2): 180–86.
- West, S. K., B. Munoz, G. S. Rubin, O. D. Schein, K. Bandeen-Roche, and others. 1997. "Function and Visual Impairment in a Population-Based Study of Older

- Adults: The SEE Project. Salisbury Eye Evaluation.” *Investigative Ophthalmology and Visual Science* 38 (1): 72–82.
- Woldeyes, A., and Y. Adamu. 2008. “Gender Differences in Adult Blindness and Low Vision, Central Ethiopia.” *Ethiopian Medical Journal* 46 (3): 211–18.
- Wong, T. Y., Y. Zheng, J. B. Jonas, S. R. Flaxman, J. Keeffe, and others. 2014. “Prevalence and Causes of Vision Loss in East Asia: 1990–2010.” *British Journal of Ophthalmology* 98 (5): 599–604.
- Yılmaz T, Karci AA, Yılmaz İ, Yılmaz A, Yıldırım Y, Sakalar YB: Long-term changes in subfoveal choroidal thickness after cataract surgery. *Med Sci Monit.* 2016, 22:1566-70. 10.12659/msm.898714
- Zheng, D. D., S. L. Christ, B. L. Lam, K. L. Arheart, A. Galor, and D. J. Lee. 2012. “Increased Mortality Risk among the Visually Impaired: The Roles of Mental Well-Being and Preventive Care Practices.” *Investigative Ophthalmology and Visual Science* 53 (6): 2685–92.